Vol. X, Nº 3 Mayo-Junio, 1967
PUBLICACION BIMESTRAL

ANALES DE LA SOCIEDAD MEXICANA DE OTORRINOLARINGOLOGIA

CONTENIDO

ARTICULOS ORIGINALES

INFORMACION GENERAL

(An. Soc. Mex. Otorrinolar.)

Autorizada como correspondencia de segunda clase en la Administración de Correos número uno de México 1. D. F., el 10 de octubre de 1962.

Se solicita cange. On demande l'échange. Exchange requested. Austausch erwünscht

Suscripción. México: Un año, $ 100.00 m.n. Países extranjeros: $ 10.00 Dls. Números atrasados: $ 20.00 m.n.

Toda correspondencia debe dirigirse al Dr. Francisco Hernández Orozco. Av. Cuauhtémoc 118, Mezzanine B. México 7, D. F.

Impreso en los talleres de Impresiones Modernas, S. A. Sevilla 702-Bis (Col. Portales). México

ANALES
DE LA SOCIEDAD MEXICANA
DE OTORRINOLARINGOLOGIA
Vol. X, Nº 3. Mayo-Junio, 1967.

ARTICULOS ORIGINALES

ALTERACIONES INMEDIATAS Y TARDIAS DEL ORGANO DE CORTI PRODUCIDAS POR SONIDO DE ALTA INTENSIDAD*

CONSUELO SAVÍN**
ERNESTO DEUTSCH**

Los cambios morfológicos del Órgano de Corti en gatos sometidos a trauma acústico dosificado, son visibles en contraste de fases y consisten en: desplazamientos mecánicos cuando el trauma es intenso y crecimiento, dislocación y alteraciones cromáticas de los núcleos en los casos tardíos. La mayor parte de los cambios atribuibles al trauma acústico se localizan en la parte media de la cóclea, zona correspondiente al tono de 2,000 ciclos sobre segundo utilizado para lesionar al oído interno. El método para estudiar histológicamente al Órgano de Corti por medio de disecciones es rápido y tiene algunas ventajas sobre los métodos clásicos.

DESDE von Stein[6] se utilizaron los experimentos de trauma acústico con el propósito de inferir acerca de la localización de frecuencias en la membrana basilar. Los datos histológicos obtenidos se referían únicamente a la ausencia o presencia de células ciliadas. Con la modificación radical a los métodos histológicos clásicos por medio de la disección de la cóclea se han empezado a obtener datos acerca del metabolismo celular por medio de la histoquímica y la observación directa de las estructuras que se modifican de acuerdo con el estado funcional de la célula. Con esta posibilidad se diseñaron los experimentos del presente trabajo con la idea de observar las cocleas de los animales sujetos a trauma acústico dosificado, inmediatamente después del trauma y al cabo de un plazo de veinte días.

MÉTODO

Se utilizaron doce gatos adultos con un peso de 1.5 a 2.5 kilogramos. Estos animales fueron sometidos a sonido de alta intensidad, bajo anes-

* Leído en la Sociedad Mexicana de Otorrinolaringología.
** Del Instituto Nacional de Audiología. S.S.A.

tesia con el doble propósito de evitar el dolor y anular el mecanismo defensivo de los músculos del oído medio.

El sonido utilizado para traumatizar el oído interno fue de 2 000 ciclos por segundo, aplicado en la mayor parte de los casos a 130 decibeles. A esta intensidad presentó el tono una distorsión de 3.9 por ciento de acuerdo con el análisis espectral que proporcionó los datos consignados en la figura 1. Las variaciones en el campo donde se colocó al nimal, anestesiado y fijo a un cabezal, tuvieron una variación máxima de ± 2 de-

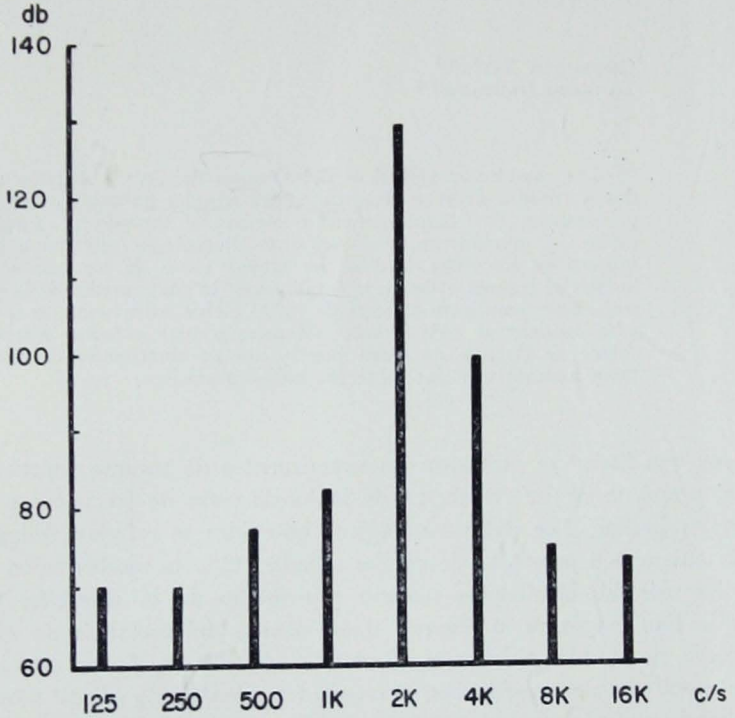

Fig. 1. Análisis espectral del tono de 2,000 ciclos sobre segundo a 130 decibeles. Este tono fue utilizado para producir trauma acústico. Ordenadas: intensidad en decibeles. Abscisas: frecuencia en ciclos sobre segundo.

cibeles. Estos datos permiten afirmar que el trauma acústico se aplicó a una frecuencia de 2 000 ciclos sobre segundo y a una intensidad de 130 decibles. Cuando esta intensidad fue menor, la distorsión también disminuyó, minimizándose los componentes armónicos del tono utilizado.

Dos animales fueron sujetos a los efectos de una detonación de arma de fuego al nivel de la *pinna*. Un tercer grupo sufrió trauma acústico con 2 000 ciclos porsegundo de 115 a 120 decibeles intermitente durante

tres minutos por uno de descanso con duración total de 7.5 a 30 minutos.

Los animales fueron sujetos al trauma acústico por pares. Uno de ellos fue sacrificado inmediatamente y el otro a los veinte días. Todos los animales fueron perfundidos con suero fisiológico y formor al 10 por ciento. Los temporales se extrajeros, se colocaron en formol al 10 por ciento y se refrigeraron un mínimo de 48 horas. Las disecciones se hicieron con la técnica habitual[5, 7] por la cara intracraneana del temporal y se hizo la observación de toda la cóclea en el microscopio de contraste de fases.

GATO Nº	tipo de trauma acústico	observación	L E S I O N E S		
			vuelta basal	vuelta media	vuelta apical
91	detonación	inmediata	normal	núcleos alargados cariotecas imprecisas tamaño + desorden +	normal
92	detonación	a los 20 días	cariotecas imprecisas cromatina imprecisa	tamaño + desorden +	tamaño + + + + + cariotecas rotas vesículas nucleares
89	2000 c/s 130 db 1,5 hs.	inmediata	normal	tamaño + + + + desorden + + + núcleos rotos grumos cromáticos	tamaño + + desorden + +
93	2000 c/s 130 db 1,5 hs	a los 22 días	imprecisión nucleos	tamaño + + + desorden + ausencia núcleos	tamaño + + + + desorden + + + +
95	2000 c/s 130 db 30 mins.	inmediata	datos no precisos por defectos de técnica.	tamaño + + desorden + +	tamaño + desorden +
94	2000 c/s 130 db 30 mins	a los 20 días	tamaño + desordan +	tamaño + + desordan + +	tamaño + tamaño +
85	2000 c/s 130 db. 7,5 mins	inmediata	en las tres vueltas ausencia de unas cuantas células ciliadas	tamaño + +	
78 73 79 70	intermitente 2000 c/s 115-125 db 7,5 - 30 mins.	inmediata	N O R M A L E S		

TABLA 1. Tabulación de los hallazgos histológicos de las ccoleas de gato lesionadas con sonido y por detonación de arma de fuego.

RESULTADOS

Se debe hacer la aclaración previa que los temporales fueron entregados para su estudio morfológico sin datos acerca de las características del trauma acústico.

Un resumen de los hallazgos se encuentra en la Tabla I. Se observa en dicha Tabla que la mayor parte de los cambios se refieren al núcleo

de la célula ciliada, ya que se describen su tamaño, forma, cariotecas y el estado del material cromático, así como su alimentación correcta o incorrecta en las tres hileras para las células ciliadas externas. La mayor parte de las alteraciones comunes a todos los animales estudiados se encuentran concentrados sobre la vuelta media y consisten en aumento de volumen de los núcleos, alargamiento y dislocación de los mismos (Figura 2).

Al aumentar el tiempo y la intensidad del trauma acústico, se acentuaron los cambios mencionados, extendiéndose a todo lo largo del Órgano de Corti, con predominio en la vuelta media (Figura 3), en los animales que fueron examinados inmediatamente después del trauma acústico. En

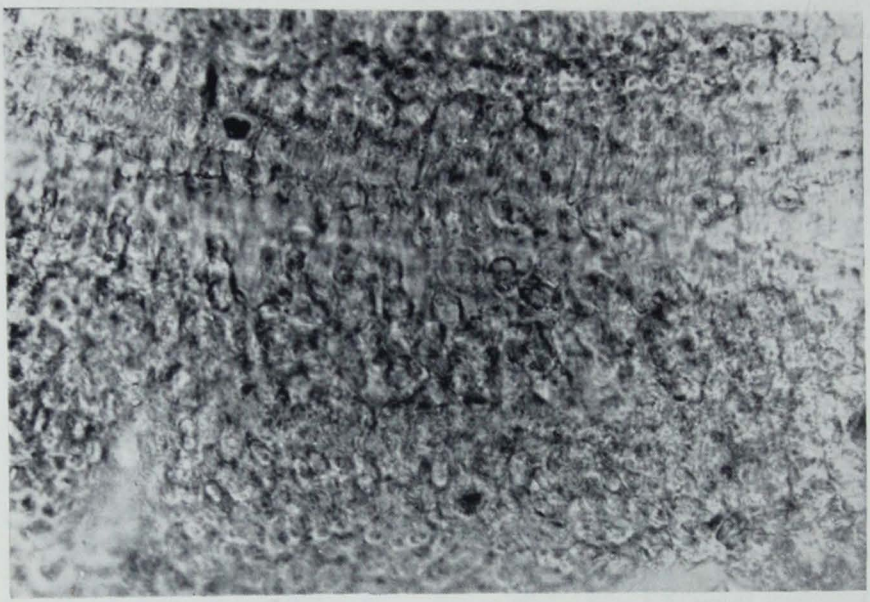

FIG. 2. Aumento del volumen de los núcleos de las células ciliadas. Alargamiento y dislocación de los mismos en la vuelta media de la cóclea del gato. Contraste de fases. 160 diámetros.

los que se observaron veinte días después del trauma, además, del daño a la vuelta media se notaron alteraciones de las vueltas basal y apical. En la vuelta basal las cariotecas se volvieron imprecisas y la cromatiana borrosa (figura 4). En la vuelta apical los núcleos llegaron a ser gigantescos y con vesículas claras en unos y en otros se observó rotura de la carioteca (figura 5). Los principales cambios fueron en la segunda y tercera hileras de células ciliadas externas, mientras que las células ciliadas internas en ningún caso mostraron cambios. Los cilios de todas las células ciliadas tanto externas como internas siempre pudieron visualizarse (figura 6).

Los animales sujetos a trauma acústico intermitente no mostraron al-

FIG. 3. Acentuación de las lesiones por aumento y extensión del trauma acústico. Aumento de tamaño de los núcleos con formación de vesículas en la vuelta media de la cóclea del gato. Contraste de fases. 400 diámetros.

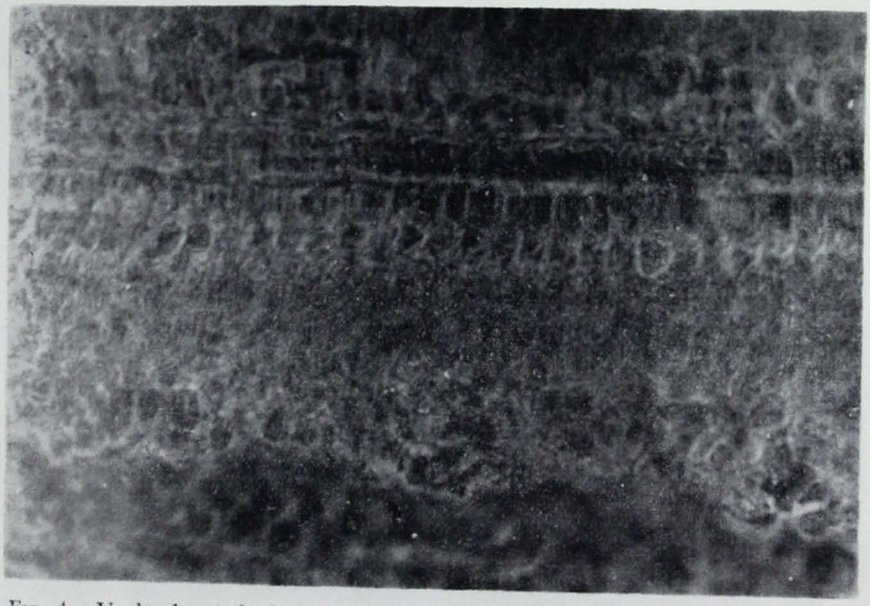

FIG. 4. Vuelta basal de la cóclea del gato con cariotecas imprecisas y cromatina borrosa. Contraste de fases. 320 diámetros.

FIG. 5. Vuelta apical de la cóclea del gato con núcleos gigantes que muestran vesículas claras. Algunas cariotecas de la segunda y tercera hileras de células ciliadas están rotas. Contraste de fases. 640 diámetros.

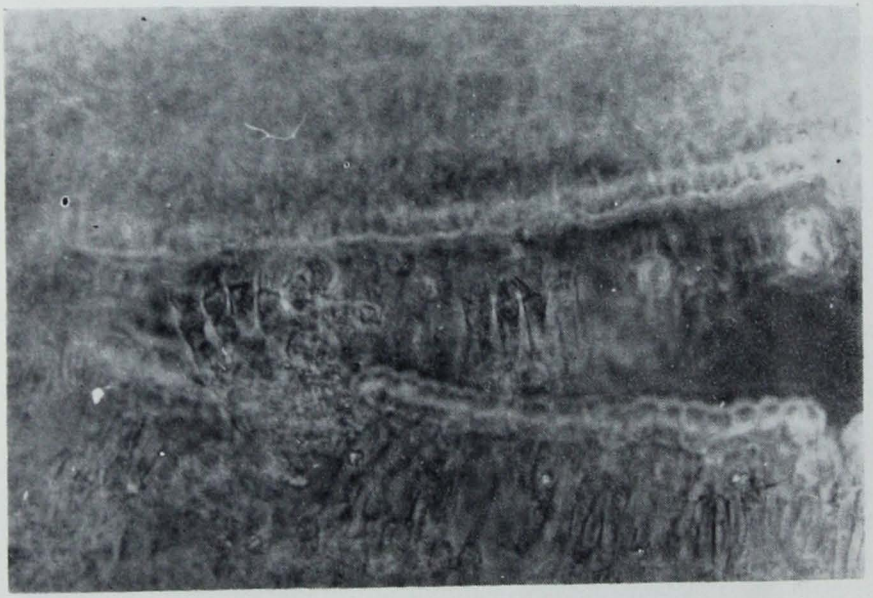

FIG. 6. Células ciliadas desplazadas a la zona de los pilares de Corti. Las células son claramente visibles. Cóclea de gato. Contraste de fases. 320 diámetros.

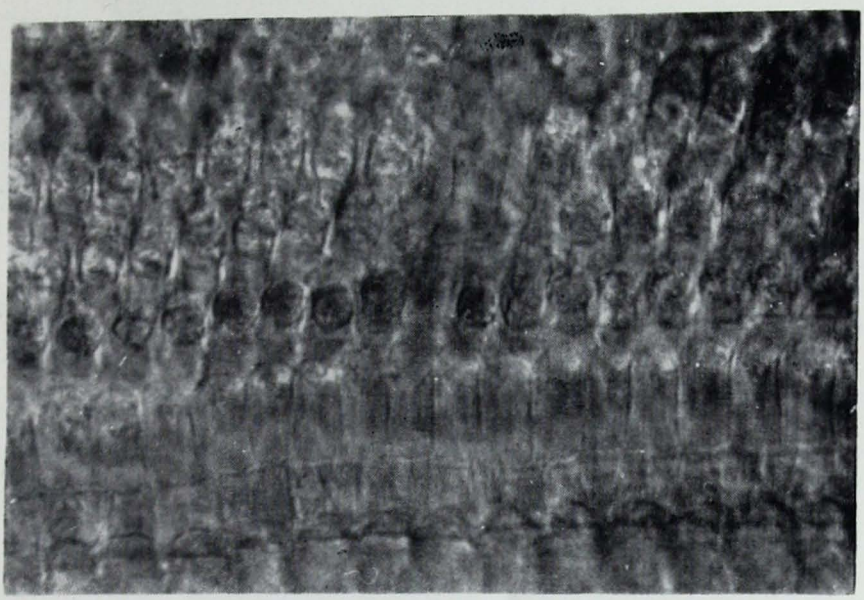

FIG. 7. Ausencia de algunas células ciliadas con anomalías de la membrana reticular. Algunos núcleos son picnóticos. Organo de Corti de gato. Contraste de fases. 320 diámetros.

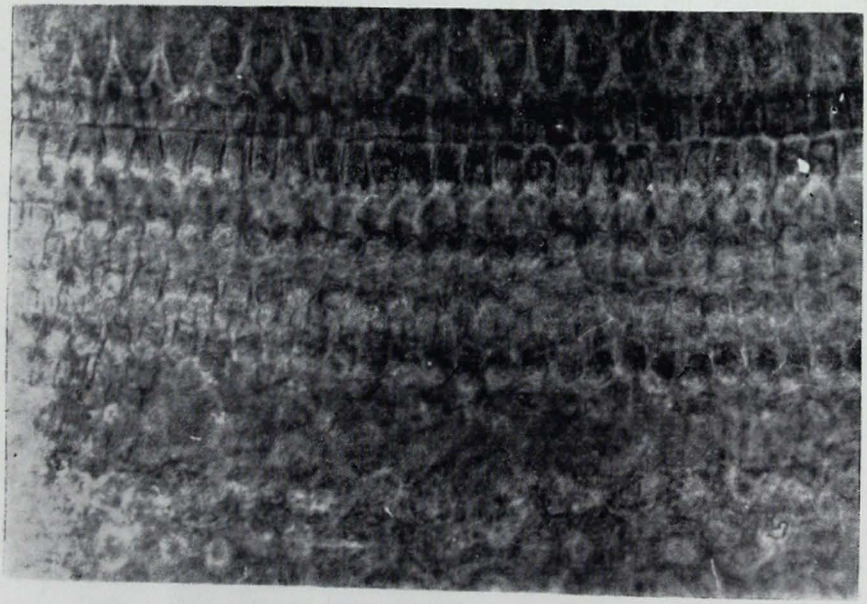

FIG. 8. Organo de Corti normal de gato. Contraste de fases.

teraciones, con excepción hecha de uno de ellos que mostró unos núcleos crecidos y otros picnóticos en la vuelta media y ausencia de algunas células ciliadas externas en los mismos sitios donde la membrana reticular presentó un contorno alterado (figura 7).

Discusión

Toda técnica de investigación puede llevar consigo la presencia de artefactos. En el presente trabajo se hicieron los controles observando el Órgano de Corti normal de la misma especie (figura 8). Todos los animales fueron perfundidos, pero el hecho de haber encontrado en los animales normales cambios morfológicos en la vuelta apical sugiere fijaciones inadecuadas. Al interpretar el material patológico se tomaron en cuenta dichas alteraciones.

La edad de los gatos utilizados no puede ser un factor que intervenga en las observaciones porque todos eran adultos clínicamente y sin signos de envejecimiento.

En general, los defectos de técnica son fáciles de distinguir de los trastornos ocasionados por el trauma acústico, porque en el primer caso se nota destrucción de todos los elementos de una región, y no sólo de las células ciliadas.

En los animales estudiados inmediatamente después de haber sido traumatizados, los núcleos de las células ciliadas mostraban dislocación y un crecimiento discreto. La dislocación probablemente fue efecto mecánico por las oscilaciones de la membrana masilar y fue evidente en las zonas correspondientes a la frecuencia del tono utilizado, o sea, la parte media de la vuelta media de la cóclea. En los animales observados tardíamente se tiene la impresión que los núcleos que no fueron desplazados y no mostraron cambios posteriormente, aumentaron de tamaño en sentido radial por las presiones recíprocas de las células ciliadas vecinas pudiendo llegar este aumento a tal grado que la célula se disloca y el núcleo está a veces por encima de los pilares de Corti, es esferoidal y tiene una vesícula clara (figura 6). Estos hechos permiten inferir que además de los efectos mecánicos se agrega un factor metabólico por las exigencias energéticas de la sobrecarga acústica. Esta sobrecarga, a pesar de ser relativamente momentánea, fue suficiente para alterar el metabolismo de las células ciliadas de manera irreversible, hasta hacer patentes los cambios al microscopio óptico.

En apoyo a esta afirmación, están las observaciones de Beck[2] y Altmann[1], sobre los núcleos de las células ciliadas con sobrecarga acústica que presenta una serie de alteraciones consecutivas que al llegar a cierto grado son según, Mizukoshi y col.[4], irreversibles. Se llamó a este fenómeno,

"emisión mecánica nuclear". Es evidente que los trastornos nucleares se acompañan de cambios citoplásmicos, porque es habitual que la modificación nuclear sea ulterior a la modificación citoplásmica y es frecuente síntoma de una condición irreversible.

En apoyo de esta idea está el hecho de la ausencia de daños en las vueltas basal y apical de los animales sacrificados inmediatamente después del trauma acústico y la presencia en estas vueltas de alteraciones al dejar que el animal sobreviva veinte días después del trauma. Esto significa que, hay daño metabólico en toda la cóclea en dimensiones no visibles al microscopio óptico, sino hasta haber transcurrido algún tiempo durante el cual los daños metabólicos causan cambios morfológicos. Esto se comprueba por la deficiencia enzimática por estimulación sonora encontrada por Vostenn[8] en la cóclea del cuy. El aumento exagerado de las alteraciones estructurales en la vuelta apical puede deberse a la convergencia de tres causas: 1) el trauma acústico mismo como causa mecánica directa sobre la célula ciliada, 2) el trauma acústico como productor de trastornos vasculares[3] y 3) la posible contribución de artificios basados en la comparación con los animales normales.

La graduación de las lesiones por hileras en el sentido de ser más acentuadas en la tercera hilera de células ciliadas externas y menores conforme se acercan a los pilares comprueba que la rigidez conferida a la estructura por los pilares protege a los elementos celulares de las amplias oscilaciones causadas por el sonido de alta intensidad.

Los cambios tardíos que se encuentran en la vuelta basal principalmente y se describen como imágenes imprecisas, sugieren fenómenos necróticos probablemente como consecuencia de alteraciones metabólicas que llevan tarde o temprano a la muerte celular.

Todas estas observaciones permiten afirmar que esta técnica abre camino para una serie de estudios de correlación morfofisiológica del oído interno y permite un estudio más completo a diferencia del muestreo de la técnica de cortes. El aspecto particular del trauma acústico preocupa actualmente como programa de investigación del Instituto Nacional de Audiología a los departamentos de morfología y fisiología, pero no es el único aspecto que puede beneficiarse de su empleo.

SUMMARY

The morphological changes of the Organ Corti in cats subject to a dosage of acoustical trauma are visible in phase-contrast. When the trauma is intense, the changes comprise mechanical displacement. In late cases, growth, dislocation and chromatic alterations of the nuclei. Most of the changes due to acoustical trauma are localized in the middle parte of the

cochlea. The zone corresponds to the 2 000 cycle per-second tcne usede to produce lesions in the inner ear.

Résumé

Les ohangements morphologique de l'organ de Corti chez des chats soumis a un traumatime acoustique dosé, sont visibles au microscope de contraste de phases, et ils comporten des déplacements méchaniques quand le traumatisme et du croissance, dislocation et des altérations chromatiques des noyaux celul ires chez les cas tardifs. La pluparte des changements atribuables au traumatisme acoustique se localisent dans la partie moyenne de la cochlée, dans la zone qui corrésponde au ton de 2 000 cicles par séconde utilisé pour endommager l'oriille inferne. La méthode pour etudier histologiquement l'organ de Corti par des disseactions, et vite fait, et lelle a des avantages vis a vis des methodes classiques.

REFERENCIAS

1. Altmann, W.: Zur Morphologie der Wechselwirkung von Kern und Cytoplasma. *Klin. Wschr. 33:* 306, 1955.
2. Beck, O. y Michler, H.: Feinstrukturelle und histochemische Veraenderungen an den Strukturen der Cochlea baim Meerschweinchen nach dosierter. Reintonbeschallung. *Arcr. Ohr. Vas. u Kelkopheik., 174:* 496, 1960.
3. Misrahy, G. A., Shinaberger, E. W. y Arnold, L. E.: Changes in cochlear endolymphatic exygen availability, action potential, and microphonics during and following asphyxia, hypoxia and expsure to sounds. *J. acoust. Soc. Amer. 30:* 712, 1958.
4. Mizukoshi, O., Konishi, T., y Nakamura, F.: Physicochemical process in the hair cells of the Organ of Corti. *Ann. Otol. Rhinol and Laryngol., 66:* 106, 1957.
5. Savin, C.: The pigments and pigmentary cells of the inner ear. *Ann. Otol. Rhinol and Laryngol.* In press.
6. Stein, S. Von.: Die Lehren von den Funktionen der einzelnen Theile des Ohrlabyrinths. *Traducido por G. v. Krzywicki,* 1894.
7. Vinnikov, Y. A., y Titova, L. K.: *The Organ of Corti, its histophysiology and histochemistry.* Consultants Bureau Enterprises, New York, 1964.
8. Vosteen, K. H.: Neue Aspecte zur Biologie und Pathologie des Innenohres. *Arch. Ohren. Nasen un Kelkopyeilk. 178:* 1, 1961.

ANALES
DE LA SOCIEDAD MEXICANA
DE OTORRINOLARINGOLOGIA
Vol. X, Nº 3. Mayo-Junio, 1967.

TRANSPOSICION DE HUESECILLOS Y TIMPANOPLASTIA*

JUAN ANDRADE**

Se exponen los resultados obtenidos en 55 pacientes con problemas de audición debidos a la destrucción parcial o completa de la cadena osicular en los cuales se fectúa alguna transposición en los huesecillos de la caja.

La reconstrucción del aparato de conducción del oído medio, cuando existe una destrucción parcial o total del martillo, yunque y parte del estribo, tiene el problema de que no hay ninguna estructura que conduzca el sonido desde la membrana del tímpano hasta la platina del estribo, lo que da una pérdida en la audición de 50 dbs. o más.

Para restaurar la cadena osicular formando una *columnela* se han empleado diferentes protesis de plástico y metal, las cuales son materiales extraños al oído medio y tienen el inconveniente que en muchos casos no son toleradas y son arrojadas al exterior, persistiendo una supuración que aumenta la pérdida auditiva; esta pérdida de la audición es debida a la falta de la *columnela* y al tejido cicatrical que se forma.

En los reportes de timpanoplastías tipo IV de Wullstein, los resultados son pobres, y vemos que Guilford reporta una mejoría de 30 dbs. solamente en un 33%.[1] Proctor, en sus 122 casos, el 53% de ellos tuvieron una mejoría de 30 dbs. o menos.[2] En 1965 Sheehy relata que el 40% de sus casos presentaron una intolerancia del oído a las protesis, y en el resto de los casos se obtuvo solamente una mejoría de 20 dbs. o menos.[3]

En la mayoría de los casos en que existe una destrucción de la cadena osicular, es debido a una otitis media crónica, o a una otomastoiditis, las cuales pueden estar acompañadas por un colesteatoma; en estos casos es casi constante la perforación o pérdida de la membrana timpánica.

Actualmente se ha ganado más experiencia en las timpanoplastías por

---

* Leído en la Sociedad Mexicana de Otorrinolaringología.
** Del Hospital General. S.S.A.

lo que después de controlar el proceso infeccioso, evitamos crear una gran cavidad mastoidea, colocando el injerto de tímpano lo más pegado a su sitio original, y restauramos la cadena osicular.

Aunque se ha descrito un gran número de diferentes prótesis para substituir parcial o totalmente la cadena osicular, en la Unidad de Otorrinolaringología del Hospital General de la S. de S. y A. hemos estado usando los mismos huesecillos, cambiándolos de su sitio original, para así obtener la conducción del sonido desde el injerto de tímpano hasta el oído interno a través de la plastina del estribo. Esto ya se ha descrito anteriormente por algunos autores como Sheehy, Stengl, etc.[3, 4]

La ventaja en el uso de alguno de los huesecillos al cambiarlos de su sitio original, es que, de acuerdo con la clasificación de Wullstein para las timpanoplastías, las tipo III, o sea cuando solamente se encuentra el estribo íntegro, se convierten en tipo II al colocar algún huesecillo sobre el estribo; y en las tipo IV pasan a un tipo III, ya que el injerto en lugar de colocarlo directamente sobre el promontorio y la ventana redonda se pone una *columnela* creando así una membrana vibratoria del injerto y una *columnela* que conduzca el sonido.

Material y método

Se han operado 55 pacientes en la Unidad de Otorrinolaringología del Hospital General desde octubre de 1964 hasta la fecha, en los cuales se ha efectuado alguna transposición de alguno de los huesecillos del oído, para restaurar la cadena osicular. El número de pacientes operados es mayor, pero en los casos no citados se ha seguido su evolución y por lo tanto no se ha tenido control postoperatorio.

Todos los pacientes presentaban una destrucción completa o casi completa de la membrana timpánica, martillo, yunque y cruras del estribo, debido a una otitis media crónica, con la presencia de tejido de granulación y fibrosis en el oído medio y el antro mastoideo, o bien por una otomastoiditis crónica con colesteatoma en antro y ático.

Después del tratamiento del proceso infeccioso con alguna de las técnicas ya conocidas ampliamente, se hizo la reconstrucción de la cadena osicular. Las operaciones que se emplearon para controlar la infección consistieron en aticotomía y mastoidectomías, quitando el puente óseo entre el conducto auditivo y el antro mastoideo; en 21 casos se usó injerto músculo aponeurótico pediculado para llenar la cavidad mastoidea.

La patología que se encontró fue como sigue:

Otitis media crónica	15	casos
Otitis media con supuración	8	„
Otomastoiditis crónica con colesteatoma	26	„
Otomastoiditis con tejido fibroso y de granulación	6	„

Los diagnósticos que se hicieron corresponden en número a la patología que fue encontrada durante la operación en el oído y la región mastoidea.

El huesecillo que más se usó fue el yunque, 36 casos, siendo 20 de ellos directamente sobre la platina del estribo, y 16 sobre el estribo; el martillo sobre la platina se usó en 15 y el martillo sobre el estribo solamente en 4 casos.

La edad fue desde los 6 años hasta los 60, encontrando que el 41% correspondió entre los 11 y los 20, siguiendo en frecuencia entre los 21 y los 30.

En 11 enfermos se encontró que el problema era bilateral, pues en el resto se encontró afectado solamente un oído.

El injerto que más se usó para reconstruir el tímpano fue la fascia de la región retroauricular, siendo muy fácil obtener ya que en el 94% se usó como vía de acceso, lo que correspondió a 52 pacientes. Se empleó piel retroauricular en 4 casos.

De acuerdo con la clasificación de Wullstein para las timpanoplastías, 20 casos correspondieron al tipo III y 35 al tipo IV.

CUADRO 1

TIMPANOPLASTIAS SEGUN CLASIFICACION DE WULLSTEIN Y COLOCACION DE LOS HUESECILLOS

Tipo III: 20 casos			
	Yunque sobre estribo 16 casos	16	casos
	Martillo sobre estribo	4	..
Tipo IV: 35 casos			
	Yunque sobre platina	12	casos
	Martillo sobre platina	6	..

RESULTADOS

Después de 4 semanas de haber efectuado la timpanoplastía se encontraron 8 casos con perforación del injerto, lo que corresponde al 14.5%. La timpanoplastía se efectuó en dos tiempos en 21 pacientes, siendo el primer tiempo la erradicación del proceso infeccioso, correspondiendo el segundo tiempo a la timpanoplastía propiamente dicha. De estos segundos tiempos, 6 fueron por perforación del neo-tímpano; en uno de ellos después de efectuar una segunda timpanoplastía se encontró una pérdida completa del injerto.

En ninguno de los casos se ha encontrado intolerancia del huesecillo, no existiendo hasta la fecha destrucción de él.

El reporte histopatológico de un yunque de banco que se colocó sobre el estribo, en el cual se perforó el injerto, por lo que a los 6 meses se volvió a intervenir extrayendo el huesecillo y reemplazándolo por otro yunque de banco, nos reporta: hueso normal. La descripción macroscópica dice: "se recibe un pequeño fragmento de tejido que mide 0.2 cm. de diámetro, está constituido por tejido óseo de color blanquecino, se decalcifica y se incluye en una cápsula". La descripción microscópica nos reporta: "Se observa un pequeño fragmento constituido por trabéculas óseas sin alteraciones; se aprecian los vasos sanguíneos con eritrocitos en su interior, lo mismo que algunos osteocitos; existen algunas zonas con tejido conjuntivo".

Para comparar la vitalidad de este huesecillo se hicieron estudios histológicos de huesecillos de banco y de una persona con 8 hs. de fallecida, dividiéndolos en 3 grupos:

Grupo I. Martillo y yunque de banco conservados en parafenol. Desque corresponde al frasco marcado con el número I, son de consistencia firme y están constituidos exclusivamente por tejido óseo. Se incluyen totalmente después de decalcificarse en una cápsula. Descripción microscópica: Los cortes examinados muestran trabéculas óseas de aspecto normal, sin encontrar eritrocitos, ni osteocitos.

Grupo II. Martillo de banco conservado en alcohol. Descripción microscópica y macroscópica no difiere en nada del grupo I.

Grupo III. Martillo y yunque de persona recientemente fallecida, fijados con formol. La descripción macroscópica dice que se identifican martillo y yunque, de consistencia firme, y color blanquecino. Se incluyen totalmente en una cápsula después de decalcificarse. Descripción microscópica: Los cortes examinados muestran trabéculas óseas de aspecto normal con vasos sanguíneos de mediano y pequeño calibre conteniendo eritrocitos en su luz.

Todos los pacientes mejoraron en la audición, en algunos al decir de ellos, ya que se encontró que en 7 la mejoría auditiva fue solamente de 6 dbs. En los 20 casos en que existía el estribo y se colocó un huesecillo entre éste y el injerto, el promedio de mejoría fue de 35 dbs.; de éstos solamente en uno la mejoría fue de 14 dbs. En los otros 29 casos en los que se colocó un huesecillo directamente sobre la platina del estribo, el promedio de la mejoría auditiva fue de 28 dbs.

La mayoría de los estudios audiométricos fueron efectuados entre las primeras 8 semanas después de la timpanoplastía. Sin embargo, hay otros pacientes que se han seguido vigilando, encontrando una evolución normal de su injerto, y una pequeña ganancia en dbs.

Conclusiones

1. Se estudiaron y analizaron 55 pacientes con problemas de audición, debido a destrucción parcial o completa de la cadena osicular, en los que se efectuó alguna transposición en los huesecillos del oído.

2. En todos los casos se escontró un proceso infeccioso, correspondiendo el mayor número a otomastoiditis crónica con colesteatoma en ático y antro mastoideo, con una destrucción casi total de la cadena osicular.

3. En ninguno de los pacientes se encontró intolerancia del oído al huesecillo ni necrosis o destrucción.

4. Se comprobó esto con los estudios histológicos efectuados, ya que el huesecillo que se cambió de su sitio original demostró vitalidad después de 6 meses de permanecer en el oído.

5. Se encontró que la audición mejoró en todos los casos, aunque en un pequeño grupo consistió únicamente la mejoría en 6 dbs. El grupo de pacientes más beneficiado fue en aquellos en que existía completo el estribo, ya que se obtuvo una mejoría promedio de 35 dbs; teniendo un tercer grupo en que no existiendo, sino solamente la platina del estribo, se obtuvo una mejoría promedio de 28 dbs.

Summary

Results are obtainedin 55 patients suffering from auditory problems due to partial or complete destruction of the ossicular chain. Some transpositions in the ossicles is performed on the patients.

Résumé

On expose les resultate obtenus chez 55 malades avec des problemès d'audition dus a la destruction partielle ou totale de la chaîne ossiculaire, et chez lesquels on fait une transposition quelconque des osselets du tympan.

REFERENCIAS

1. Guilford, F. R.: Tympanoplasty: use of Protheses in conduction Mechanism. *Archives of Otolaryngology. 80:* 80, 1964.
2. Proctor, B.: Type IV Tympanoplasty. A critical Review of 122 cases. *Archives* of Otolaryngology. *79:* 176, 1964.
3. Sheehy, J. L.: Ossicular Problems in Tympanoplasty. *Arch. of Otolaryngology. 81:* 115, 1965.
4. Stengl, T. A. y Hohman, A,: Experimental Incus Transposition. *Arch. of Otolaryngology. 80:* 72, 1964.
5. Andrade, P. J.: Banco de Huesecillos. Trabajo presentado en la XVI Reunión Nacional de la Sociedad Mexicana de Otorrinolaringología. Guadalajara, mayo 1966.
6. House, W. F.: Comunicación personal. Junio 1966.

ANALES
DE LA SOCIEDAD MEXICANA
DE OTORRINOLARINGOLOGIA
Vol. X, Nº 3. Mayo-Junio, 1967.

CUERPOS EXTRAÑOS EN VIAS DIGESTIVAS EN LOS NIÑOS*

José Smoler Berkovsky**
Gustavo Vivar M.**
Samuel Levy Pinto**

Se estudian desde el punto de vista de diagnóstico y terapéutica 128 casos de cuerpos extraños alojados en las vías digestivas.

Se insiste en lo aparatoso del cuadro de la mayoría de los casos y en la dificultad diagnóstica que los "crónicos" pueden presentar, así como en que es el otorrinolaringólogo entrenado en estos problemas el que debe manejarlos.

La presencia de un cuerpo extraño, alojado en el árbol respiratorio o en el esófago de un niño, representa una emergencia médica de tal magnitud que puede ocasionar la muerte y, en el mejor de los casos, la presentación de complicaciones extraordinariamente dramáticas, en forma rápida.

Nosotros, al igual que Holinger,[1] no nos explicamos la falta de interés del especialista para divulgar el tema y la literatura mundial lo presenta sólo en forma esporádica.

Jackson desde hace más de 40 años señaló la importancia de los cuerpos extraños desde diferentes aspectos y basándose en su experiencia, diseñó infinidad de instrumentos para la extracción de cualquier tipo de cuerpo extraño encontrado. Sus escuela permitió al laringólogo tratar tanto niños como adultos, ya que el problema no es privativo, aunque sí infinitamente más frecuente en los primeros.

En esta ocasión presentaremos a ustedes nuestra experiencia en pacientes de edad pediátrica, referidos a nuestro hospital para su tratamiento. Dos razones han movido en forma principal la preparación de este trabajo: la falta de reportes sobre el tema en nuestro medio y la profunda sorpresa que nos ha causado el encontrar al neumólogo o al gastroenterólogo, manejando al paciente con un cuerpo extraño, sin contar como regla con el entrenamiento y la experiencia necesarias.

---

* Leído en la Sociedad Mexicana de Otorrinolaringología.

** Del Servicio de Otorrinolaringología del Hospital de Pediatría. Centro Médico Nacional, I.M.S.S.

Material clínico

Nuestra casuística comprende 128 casos, recibidos en el Hospital de Pediatría del Centro Médico Nacional del I.M.S.S., en el lapso comprendido entre marzo de 1963 y diciembre de 1965 (21 meses). Esta serie no incluye los cuerpos extraños alojados en la nariz, la boca o la faringe. Las cifras anteriores dan un promedio de 6 casos mensuales o sean 72 al año.

Con el propósito de tener mayor claridad en la exposición, presentaremos a ustedes la información recogida, tabulada ya y con las explicaciones pertinentes, adelantando solamente que la mayor incidencia de cuerpos extraños, tanto de vías aéreas como digestivas fue en niños preescolares entre los 2 y los 5 años de edad, formando el 57.8% del total de casos manejados.

Análisis y conclusiones

1. La mayor incidencia de cuerpos extraños en las vías digestivas se presenta en el preescolar de 2 a 5 años de edad.

2. Los cuerpos extraños más frecuentes corresponden a objetos pequeños que llaman la atención del niño y que encuentran a su alcance por primera vez (monedas, alfileres, etc.).

3. El antecedente de ingestión fue del 100% en las monedas, 50% en los alfileres y 81% en los otros.

4. Los síntomas más frecuentes de cuerpo extraño en vías digestivas fueron aquellos que indican patología esofágica (vómito, dolor retroesternal, disfagia, odinofagia y sialorrea). Sin embargo, el 11.6% de estos pacientes refirió solamente sintomatología de vías aéreas (tos, cianosis y disnea) debido a la comprensión de la pared posterior de la tráquea por el cuerpo extraño. (Cuadro 1).

Cuadro 1

CUERPOS EXTRAÑOS EN VIAS DIGESTIVAS
SINTOMATOLOGIA

Vómito	69	53.4
Dolor retroesternal	48	37.2
Disfagia y odinofagia	33	25.5
Sialorrea	30	23.2
Náusea	26	20.9
Tos	15	11.6
Cianosis	15	11.6
Disnea	15	11.6
Fiebre	6	4.6
Dolor en fosa ilíaca	1	0.8

5. El diagnóstico de cuerpo extraño se hace pensando en tal posibilidad e interrogando a los padres y al paciente cuidadosamente. Los exámenes radiológicos son positivos para los cuerpos extraños metálicos y negativos para los opacos. En éstos se recomienda el esofagograma con control fluoroscópico evitando el uso de bario.

6. El diagnóstico presuncional de cuerpo extraño en vías degestivas implica la exploración endoscópica. En nuestra casuística, de 128 casos el 97% se encontró alojado en hipofaringe y porción alta de esófago y de éstos el 54.6% se resolvió con laringoscopía directa, el 42.9% con esofagoscopía y 3 de nuestros casos (2.5%) necesitaron una laparotomía, para la extracción del cuerpo extraño, alojado ya en el intestino. Un caso de alfiler de seguridad abierto y alojado en estómago, se extrajo por gastroscopía con control fluoroscópico.

7. Se presentaron complicaciones en el 14.6% de nuestros casos, provocadas por el cuerpo extraño mismo, o por las maniobras de extracción. Dos casos sufrieron perforación esofágica atribuida a la esofagoscopía y dos presentaron estenosis leves, que pudieron ser debidas a las alteraciones causadas por el impacto del cuerpo extraño, o bien pudieron haber existido previamente tales estenosis y haber sido inclusive, la causa de la detención de un trozo de alimento en ellas. Ambas cedieron a dilataciones en un lapso de dos meses. En 5 casos el cuerpo extraño no se extrajo por haber pasado al estómago durante las maniobras para sacarlo.

Como corolario sólo podemos añadir que si bien es cierto que nuestra casuística no es abrumadora, sí refleja los resultados obtenidos en otras partes del mundo: la extraordinaria frecuencia del accidente en los niños, la gravedad sintomática, la incapacidad diagnóstica y terapéutica de quienes no han visto estos problemas, etc. En nuestro servicio, estamos entrenando al residente en forma activa, con el propósito de capacitarlo para resolver estos problemas fácil y rápidamente.

Summary

From the view point of diagnosis and therapeutics, 128 cases with strange matter dwelling in the digestive tracts were studied.

The author insists on the ostentatious clinical picture of most cases, and in the diagnostical difficulties presented by the "chronical ones", pointing out that only a trained otorhinolaryngologist should handel them.

Résumé

On étudie du point de vue diagnostic et thérapeutique, 128 cas de corps étrangers placés dans les voies digestives.

On fait remarquer la symptomatologie effroyable de la plupart des cas et la difficultée de diagnostic chez les "chroniques".

De même, c'est l'oto-rino-laryngologiste adroit pour cette sorte de problèmes celui qui doit les traiter.

REFERENCIAS

1. Holinger, P. H.: Foreign bodies in the air and food passages. *Trans. Am. Acad. Ophthal. and Otolaryng. 7:* 193-210, 1962.

ANALES
DE LA SOCIEDAD MEXICANA
DE OTORRINOLARINGOLOGIA
Vol. X, Nº 3. Mayo-Junio, 1967.

TIMPANOPLASTIA TOTAL EN UN SOLO TIEMPO CON INJERTO LIBRE DE FASCIA TEMPORAL*

Octavio Cal y Mayor Sauz
Ubaldo Berumen Cervantes

Se describe la técnica operatoria de una timpanoplastía total en un solo tiempo con fascia temporal como injerto libre. Se exponen los resultados obtenidos en 42 pacientes.

Se reporta una serie de 42 pacientes en los que se hizo timpanoplastía total (tipos Wullstein I y II),[1] durante el período de tres años comprendido entre enero de 1962 y enero de 1965. La intervención se realizó en un solo tiempo y se utilizó fascia temporal como injerto libre, 31 pacientes fueron de sexo femenino y 11 de sexo masculino. La edad fluctuó entre 16 y 45 años.

Todos los pacientes habían padecido otorrea crónica por otitis media, que desapareció con tratamiento local de succinato de cloranfenicol. Cada paciente permaneció asintomático cuando menos durante un año antes de hacerse la timpanoplastía. Los focos locales de infección (amigdalitis, sinusitis, caries dentarias, etc.), habían sido tratados previamente.

Nuestra serie de enfermos incluye únicamente casos en los cuales la perforación de la membrana timpánica excedía del 50% y cuya cadena osicular se encontraba esencialmente íntegra. Quince pacientes (35%) presentaron pequeñas áreas de caries en el martillo, mango sobre todo, en los que, al resecar el tejido deteriorado no se interrumpió la cadena osicular.

Aun cuando la intervención quirúrgica se ajustó a las necesidades y características individuales de cada caso, el procedimiento se realizó, en términos generales, en la forma siguiente:

Técnica operatoria

Se empleó anestesia local con dietilaminoaceto-2, 6-xylidina** al 2% en solución de epinefrina al 1:80 000.

* Leído en la Sociedad Mexicana de Otorrinolaringología.
** Xylocaína Astra.

Gran parte de la intervención se realiza bajo el microscopio binocular operatorio.

Se practican dos incisiones. La primera se hace alrededor del annulus tympanicus, abarcando toda su circunferencia. Se quitan los restos de *pars tensa* de la membrana timpánica, incluyendo los que están adheridos al mango del martillo, Fig. 1. Se inspecciona cuidadosamente el oído medio. Se libera y moviliza la cadena osicular, escindiendo las adherencias fibrosas y algunas áreas de tejido de granulación.

La segunda incisión se efectúa en la forma siguiente: A nivel del orificio de salida del conducto auditivo externo, se procede a hacer un corte

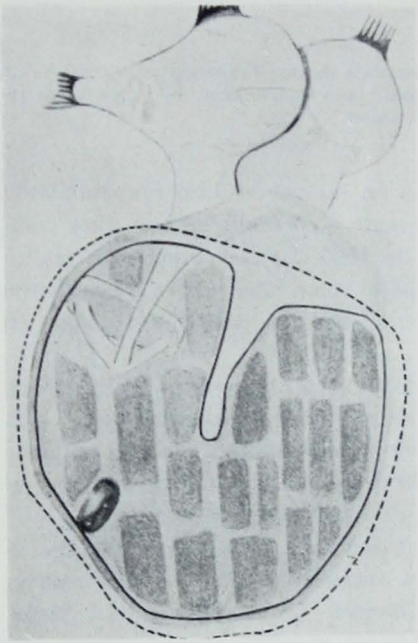

Fig. 1. Esquema que muestra el límite de la excisión en la membrana timpánica (línea continua), y los bordes del injerto de la fascia temporal (línea punteada).

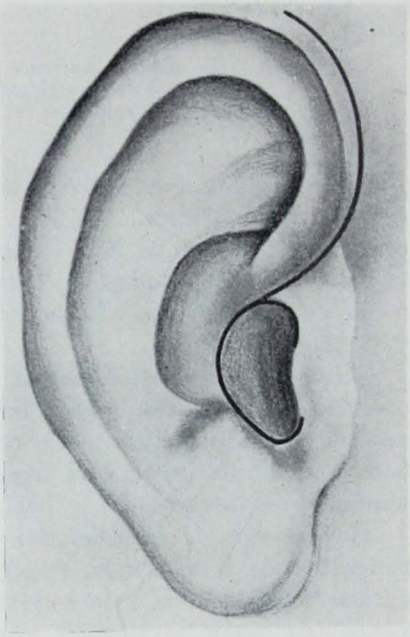

Fig. 2. Incisión circular en el orificio de salida del conducto auditivo externo, con su prolongación a la fosa temporal.

circular incompleto, que va, en el oído izquierdo, de las 10 a las 7 en el sentido de las manecillas del reloj, y en el oído derecho, de las 2 a las 5 en sentido contrario a las manecillas del reloj. De las 12 de esta incisión parte otra que se dirige hacia la fosa temporal, pasando por la parte superior del trago, Fig. 2. El corte se profundiza hasta llegar al plano óseo, pero sin seccionar el músculo temporal. Se despega el periostio.

La piel del conducto auditivo externo es desprendida del plano óseo,

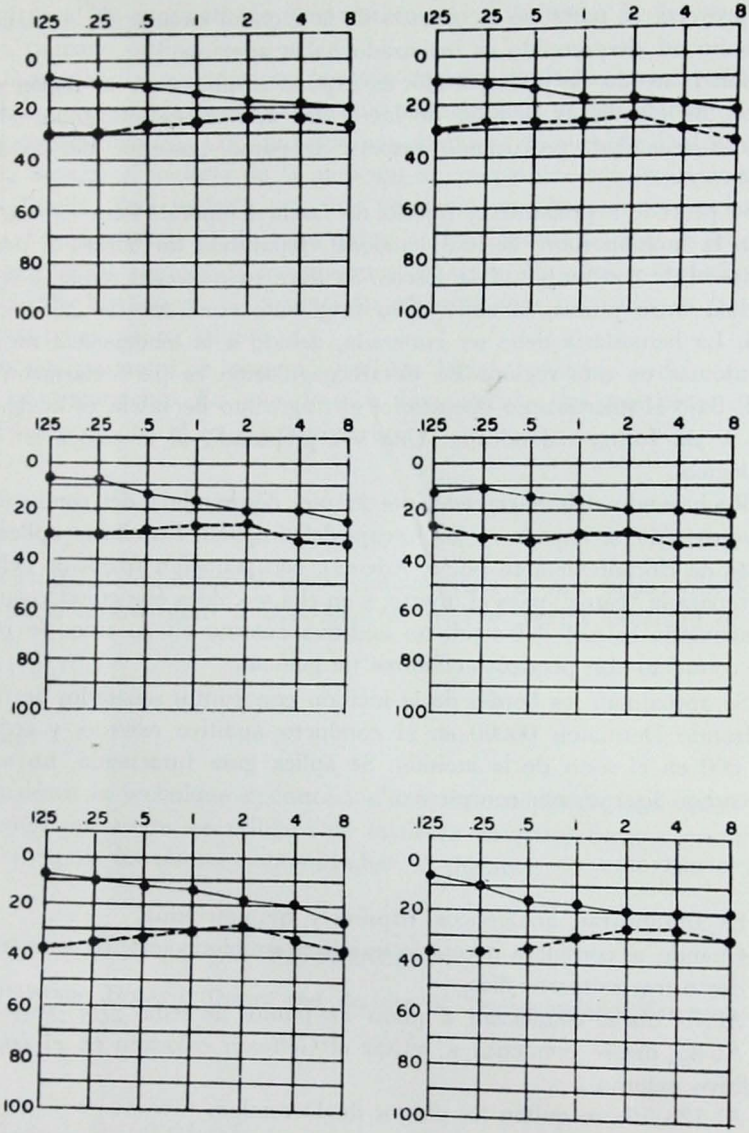

Fig. 3. Audiogramas de algunos pacientes operados. La línea punteada representa el registro audiométrico antes de la timpanoplastía. La línea continua lo muestra después de la operación.

desde la incisión circular incompleta en el orificio de salida del conducto, que proyecta la parte no seccionada de la incisión circular incompleta. El conducto así desprendido es rechazado hacia adelante.

Con la ayuda de un separador es expone ampliamente la región mastoidea. Se efectúa la revisión de las celdas mastoideas utilizando taladro de alta velocidad, procurando respetar la pared posterior del conducto auditivo externo.

Se procede a preparar el injerto de fascia temporal. Para ello se prolonga la incisión sobre la fose temporal, separando los bordes a manera de descubrir con amplitud la fascia. Se hace su disección roma, y seccionándola entre pinzas, se obtiene un fragmento cuadrado de 2.5 cm. por lado. La hemostasia debe ser esmerada, debido a la tendencia a formarse hematomas en esta región. La electrocoagulación es particularmente útil aquí. Bajo el microscopio operatorio, el fragmento de fascia es adelgazado y se le da forma redondeada. Una vez preparado se le coloca en suero fisiológico.

Rechazando más hacia adelante la piel desprendida del conducto auditivo externo, se expone mejor la caja del tímpano. En ella se aplica succinato de cloranfenicol en polvo. Además, con pequeños trozos de gelfoam, se prepara la "cama" para el injerto, y en ella se coloca éste cuidadosamente. Se acomoda la piel del conducto auditivo externo en su sitio. Se rellena este conducto con pequeños cilindros de gelfoam.

Se aproximan los bordes de la incisión con puntos separados de sutura, utilizando Dermalon 00000 en el conducto auditivo externo, y seda negra 000 en el resto de la incisión. Se aplica gasa furacinada, un apósito y vendaje ligeramente compresivo.

Postoperatorio

Se administran analgésicos, tripsina y quimotripsina.

Cuando se considera necesario se aplica antibioticoterapia parenteral en los dos o tres primeros días.

Al 7o. día se comienzan a quitar los puntos de seda.

Al 8o. día se comienza a retirar el Gelfoam colocado en el conducto auditivo externo.

Al 12o. día se quitan los puntos de Dermalon.

Resultados

Se lograron buenos resultados operatorios en 41 de los 42 pacientes (97%), consiguiendo que el injerto prendiera. En el caso considerado como fracaso, el injerto también prendió y se mantuvo íntegro durante un año. Sin embargo, una infección del oído medio produjo una perforación

y la destrucción parcial del injerto. La infección desapareció con tratamiento local de succinato de cloranfenicol, no habiéndose hecho aún una nueva timpanoplastía.

Los resultados audiológicos también fueron satisfactorios en todos los pacientes, con excepción del caso que presentó destrucción parcial de la membrana timpánica. Los audiogramas tomados después de la timpanoplastía mostraron mejoría de la audición al compararse con los registrados antes de ella. Esta mejoría, que fue percibida por los mismos pacientes, tuvo un promedio de 15 db para todas las frecuencias. La Fig. 3 muestra audiogramas de algunos de los enfermos operados. En ellos se aprecia que el aumento logrado en la conducción aérea es más marcado en las frecuencias bajas que en las altas.

En dos pacientes se presentó parálisis facial, habiendo cedido ambos casos sin tratamiento. En uno de ellos desapareció a las tres horas de la operación, y en otro el 7o. día postoperatorio.

SUMMARY

The surgical technique of total tympanoplasty in one time, with temporal fascia as free graft is described, as well as results obtained on 42 patients.

RÉSUMÉ

On décrit la technique opératoire d'une timpanoplastie totale dans un seul temps opératoire, en utilisant de la fascia temporal comme greffe libre. On expose les résultats obtenus chez 42 malades.

REFERENCIAS

1. WULLSTEIN, HORAT.: Theory and Practice of Tympanosplasty. *Laryngoscope. 66:* 1076, 1956.

ANALES
DE LA SOCIEDAD MEXICANA
DE OTORRINOLARINGOLOGIA
Vol. X, Nº 3. Mayo-Junio, 1967.

TRATAMIENTO QUIRURGICO DE LA ENFERMEDAD DE MENIERE*

A. Bustamante Gurría**
A. Bustamante Balcárcel***

Los autores analizan la fisiopatología de la enfermedad de Ménière y señalan que todas las teorías aceptan que se trata de trastornos de orden general que modifican la vascularización y el tejido conjuntivo del oído interno. Efectúan la revisión bibliográfica de las diferentes técnicas quirúrgicas empleadas en la enfermedad de Ménière y comunican los resultados obtenidos en 6 operaciones con la técnica de William House. En un caso hubo mejoría de la audición y en todos disminuyó el vértigo.

Las técnicas quirúrgicas son importantes porque nos facilitan o por lo menos hacen posible obtener los resultados terapéuticos.

Pero, siendo importante conocer esas técnicas quirúrgicas, es obvio que lo más importante es saber cuál es el problema que tratan de resolver, para poder juzgar a ellas.

La mayoría de nuestras maniobras quirúrgicas van encaminadas a solucionar problemas fisiopatológicos, basándonos en modificaciones morfológicas que estimamos responsables de la enfermedad o van dirigidas a solucionar condiciones patológicas que tratamos de eliminar.

Sabemos que en el Menière existe un cambio en la relación de las presiones de los líquidos del oído interno, y se supone en general, que esto se debe a un aumento de la presión endolinfática.

Lógicamente, para que exista hipertensión endolinfática es necesario que la presión dentro de los canales sea superior a la que existe en los espacios perilinfáticos y que pueda por lo menos, desplazar la perilinfa.

Es interesante analizar en forma cuantitativa esta diferencia de presiones y si es realmente debida a un aumento del lado de la endolinfa y cuál su causa.

---

* Leído en la Sociedad Mexicana de Otorrinolaringología.
** Del Instituto Nacional de Audiología.
*** Del Instituto Nacional de Cardiología.

Al hacer la fenestración veíamos de vez en cuando, cuadros similares al Menière, que fueron atribuidos a alteraciones perilinfáticas.

Arslan señala que ha producido una sintomatología parecida al Menière, poniendo cristales de cloruro de sodio frente a la ventana redonda, o sea extrayendo perilinfa.

Es frecuente ver y llama la atención en enfermos a los que practicamos laberintectomía por Menière, que poca perilinfa existe en comparación a los de otoesclerosis.

Sobre este tema, de si el problema se debe o no siempre al aumento de presión en la endolinfa, inserto aquí parte de una correspondencia sostenida con Merle Lawrence:

Carta del Dr. Bustamante Gurría:

"...La actual preocupación de los cirujanos por resolver los problemas de la hidropesía endolinfática ha hecho que se ponga mayor atención en las teorías de la patología de la hidropesía.

"La opinión dominante es que ésta se debe a un aumento de la presión endolinfática; ¿no es posible que la causa de la hidropesía endolinfática sea la hipotensión perilinfática, de la que resulta la dilatación de las cavidades endolinfáticas?

"Cuando se lleva a cabo una laberintectomía por Menière llama nuestra atención la pequeña cantidad de perilinfa que sale.

"¿Existe alguna relación entre los disturbios de aspecto vertiginoso o de hipotensión cerebral y los problemas de equilibrio de los líquidos laberinticos?..."

Carta del Dr. Merle Lawrence:

"...Usted me pregunta que si la ectasia de la escala media (cochlear duct) que se observa en la autopsia de aquellos que tenían el síndrome de Menière podría deberse a una hipotensión perilinfática y no a hipertensión endolinfática. Ciertamente, yo creo que se tiene tanta razón al decir que la falta de la presión en el lado perilinfático de la membrana de Reissner hace que se abulte, asi como al decir que es causada por un aumento en la presión en el lado endolinfático.

"Yo no creo que los síntomas sean causados por la presión en un sentido hidrodinámico, esto es, como una columna de agua en el fondo de un vaso. De hecho hay muy poca evidencia que muestre que un cambio en la presión hidrodinámica en los líquidos del oído interno produzca vértigo o hipoacusia.

"Además, si existiera una diferencia de presión a través de la membrana de Reissner, se movería, debido a su estructura delicada, en la dirección

de menor presión, hasta que ésta se igualara o la rompiera, por lo que se nulificarían los síntomas.

"Parece, pues, más probable que el problema sea químico. Sería debido a ciertos desequilibrios de agentes químicos desconocidos a ambos lados de la membrana de Reisser, los que darían una diferencia en la presión osmótica.

"La concentración de alguna substancia se hace demasiado grande en la endolinfa, haciendo que ésta absorba agua o algún diluyente a través de la membrana de Reissner por ósmosis. Esto provoca un exceso de líquido en la endolinfa, pero debido a que la membrana de Reisser no es una estructura rígida, no hay presión hidrodinámica.

"Los síntomas pueden ser causados por el agente químico que existe en exceso en la endolinfa y que causa que se aumente este líquido. En otras palabras, yo creo que los síntomas del síndrome de Menière son causados por alteraciones químicas y no por alteraciones en la presión. El exceso de endolinfa es incidental y es el resultado del mismo proceso que produce el vértigo y la hipoacusia..."

Altman coincide en parte con Lindsay y sigue siendo partidario de que la sintomatología se debe a los trastornos hidrodinámicos que modifican la forma de las cavidades endolinfáticas.

Lawrence hace experiencias lesionando la membrana de Reissner, permitiendo así la mezcla de perilinfa y endolinfa, lo que, según él, da lugar a lesiones del epitelio, bioquímicas y bioeléctricas.

Los hallazgos y pensamientos de Schuknecht son sugestivos, las ideas de Hallpike no pierden actualidad.

Muchos otros investigadores interesados en el asunto hacen el tema muy atrayente, desde todos puntos de vista.

Algo hemos adelantado en nuestro conocimiento de la histopatología del Menière, pero no en lo referente a su etiología.

Las teorías que nos parecen más viables son la vascular, la endocrina, la alérgica y la toxiinfecciosa, que quizá en algunas ocasiones actúan aisladamente y en otras combinadas.

En general, todas las teorías señaladas anteriormente tienen en común que invocan un trastorno de orden general, que hacen al oído el blanco de una modificación en su tejido conjuntivo o en sus vasos.

Desde el punto de vista del tratamiento médico, es obvio que éste se oriente según las diferentes teorías etiológicas y a ellas podemos añadir la destrucción del oído interno por medio de la estreptomicina.

El tratamiento quirúrgico, que es el motivo de esta comunicación, se encamina a la destrucción del laberinto y a la búsqueda de la disminución de la presión endolinfática, que no deben intentarse sin haber agotado el tratamiento médico.

La sección nerviosa por el momento creo que debemos olvidarla, porque la destrucción laberíntica la ha desplazado.

La laberintectomía por la ventana oval o por el ámpula del canal horizontal está indicada en los casos de lesión unilateral con hipoacusia muy acentuada.

Sus resultados siempre son buenos y nos brindan la oportunidad de ver parte del oído interno y hacer estudios histológicos.

La destrucción del oído interno por el ultrasonido no ha llegado a tener el resultado y extensión que se esperaba, no son raras las lesiones del facial y la persistencia del vértigo. En esta técnica como en la criocirugía no tenemos experiencia.

La operación de Fick en la hidropesía endolinfática, al lesionar el laberinto membranoso, es necesariamente perjudicial.

En los últimos años, inspirado en la operación del saco endolinfático de G. Portmann descrita en 1927, el Dr. William House propuso la comunicación del saco endolinfático al líquido céfalo-raquídeo, colocando un tubo que se supone permita la permanencia de esta comunicación.

Esta operación dio lugar a que se enfocara nuevamente la atención al saco endolinfático, estructura que había quedado olvidada durante algunos años por considerarla sin importancia.

El saco endolinfático fue reconocido y estimado al principio como una estructura importante en la reabsorción de endolinfa. Posteriormente Lindsay pareció demostrar experimentalmente, al ligar el saco endolinfático, que las condiciones hidrodinámicas del oído permanecían sin cambios, lo que lo indujo a suponer que éste carecía de valor en este problema.

Los estudios de Smith y Lundquist ponen de manifiesto la presencia de células muy sugestivas de tener función de reabsorción en el saco endolinfático.

Dohlman ha llevado a cabo estudios que demuestran el papel tan importante que tiene el *planum siminulatum*, en la producción de mucopolisacáridos, que son vertidos al espacio endolinfático.

Estos estudios ponen de manifiesto que la producción y reabsorción de endolinfa tienen lugar probablemente en varios sitios y que la eliminación de uno de estos no produce síntomas en condiciones experimentales.

Pensando en la forma antes mencionada, el experimento de Lindsay demuestra que la ligadura del saco endolinfático no es suficiente para producir cambios hidrodinámicos en la endolinfa, pero de ninguna manera prueba que no intervenga en la reabsorción de líquidos. Esta consideración es hecha por Shambaugh en un artículo recién publicado.

Basados en los resultados de William House y siguiendo la técnica descrita por él, hemos practicado seis operaciones de este tipo, en una de ellas no fue posible colocar el tubo, sobre este caso volveremos más tarde.

En estos enfermos vimos que la audición mejoró en un caso, en los demás se logró estabilizarla de tal manera que dejaron de existir las fluctuaciones, quedando ésta aproximadamente en el nivel que tenía antes de la operación. Lo que mejoró notablemente fueron los vértigos, de tal manera que todos los enfermos han quedado satisfechos de la operación. Es interesante la forma categórica en que nos dicen que han sentido algo de desequilibrio, pero que no han vuelto a tener ataques intensos de vértigo.

Estas operaciones las hemos propuesto teniendo en cuenta que es una intervención que, al requerir abrir la meninge, representa un riesgo quirúrgico mucho mayor que el de una mastoidectomía.

Por otra parte, no olvidamos que aún no existe experiencia suficiente en el mundo con esta técnica, ni en número ni en tiempo de evolución.

No hay datos en animales o estudios postmortem que demuestren que el tuvo colocado en el espacio endolinfático es inocuo y que permanezca sin ocluirse.

Los casos seleccionados fueron aquellos en que el enfermo se encontraba desesperado por sus vértigos y al mismo tiempo la audición estaba en límites aún útiles.

Cawthorne, en la reunión celebrada en Los Angeles, declaró que ha logrado buenos resultados solamente descomprimiendo el saco endolinfático.

Shambaugh, en el artículo mencionado con anterioridad, relata su experiencia con nueve casos siguiendo la técnica de Cawthorne y obtiene los siguientes resultados: éxito completo con desaparición del vértigo y mejoría de la audición en dos casos, desaparición del vértigo en la mitad y mejoría del tinitus en el 45%.

El mismo autor operó otros quince enfermos que él llama atípicos, ya que no se podían clasificar como Menière y obtuvo resultados muy diferentes, pues en ninguno de ellos la audición subió y solamente el tinitus mejoró en el 15% de los casos.

Shambaugh sugiere que la mejoría se debe probablemente a que aumenta la circulación del saco endolinfático al descomprimirlo y dice haber notado que en estos casos el saco se encuentra pálido, o sea con una menor irrigación sanguínea.

La enferma a la que no pudimos colocar el tubo por encontrar el seno lateral procedente, mejoró su sintomatología inmediatamente después de operada, mejoría que interpretamos como resultado de una influencia psíquica, a pesar de que le explicamos a la enferma que no se había podido completar la operación.

Actualmente, tomando en consideración lo expuesto por Shambaugh, pensamos que la mejoría pudo haberla producido un aumento en la circulación en el saco endolinfático.

Es oportuno recordar aquí, que en 1904 Barany describió la mejoría

del vértigo después de la elevación de la meninge de la cara posterior de la roca.

Tanto en los resultados de William House, como en los de Shea, Austin, Shambaugh y en los nuestros, se pone de manifiesto que el síntoma que mejora más es el vértigo. La audición se modifica menor número de veces, así como el acúfeno.

Comentario

Es posible pensar que estos resultados sean debidos a que la hipoacusia no es provocada por la hidropesía endolinfática; sino por cambios metabólicos que dan lugar a los dos fenómenos, disminución de la audición e hidropesía endolinfática.

En cambio, los ataques de vértigo intenso sí son debidos a cambios bruscos en la presión endolinfática ocasionados por rupturas o deformaciones de la pared del laberinto, las cuales han sido descritas en los estudios histopatológicos.

Al encontrarse el saco endolinfático descomprimido, se impide el cambio brusco de presiones y existe una mejor reabsorción del líquido, favorecido por un aumento en su vascularización, como lo estima Shambaugh.

Conclusión

Si esta manera de pensar es lógica, se requiere que se lleven a cabo una serie de experimentos y observaciones clínicas para poder obtener conclusiones firmes.

Si existe la posibilidad de mejorar un enfermo con sólo descomprimir el saco endolinfático, sin necesidad de abrirlo, podremos intentarlo con la convicción de que es una operación que, conociendo la anatomía de la región, no representa para el enfermo más riesgo que cualquier intervención de mastoides.

La enfermedad de Menière siguie siendo un gran misterio al que se le va acercando al parecer por todos lados.

Summary

The authors analyzed the physiopathology of Meniére's disease, and indicate that all theories accept the that it is a general disorder that modifies vascularization and the inner ear connective tissue. A bibliographical review of the different surgical techniques used in Meniére's disease is mentioned, as well as the results obtaind in six operations where William

House's technique was used. In one case, hearing was improved. Lessening of vertigo was noticed in all cases.

RÉSUMÉ

Les auteurs font l'analize de la Physiopathologie de la Maladie de Menière et ils font remarquear que toutes les théories acceptent qu'il s'agit de troubles généraux, qui modifient la vascularisation e tle tissu connectif de l'oreille interne. Ils font la récision bibliographique des différentes téchniques utilisées dans la Maladie de Menière et ils redent compte des résultats obténus dans 6 intérventions avec la téchnique de William House. Chez un malade il y a eu amélioration de l'audition et dans tous les cas vértige fut diminué.

REFERENCIAS

1. ALTMAN, F. y KORNFELD, M.: Histological Studies of Menière's Disease. *Ann. Otol. Rhin. and Laryng. 74:* 915-942, 1965.
2. LINDSAY, R. J.: Effect of Obliteration of the Endolymphatic Sac and Duct in the Monkey. *Arch. Otolaryng. 45:* 1, 1947.
3. LAWRENCE, M.: Endolymph-Perilymph Diffusion After Barrier Breakdown. *Arch. Otolaryng. 79:* 366-372, 1964.
4. SCHUKNECHT, F. H. y EL SEIFI, A.: Experimental Observations on Fluid Physiology of Imer Ear. *Ann. Otol. Rhin. and Laryn. 72:* 687-712, 1963.
5. HALLPIKE, C. S. y CAINS, H.: Observations on the Pathology of Menière's Syndrome. *Jour Laryngol. and Otol. 53:* 625, 1938.
6. FICK, I y AVAN, N.: Decompression of the Labyrinth: O New Surgical Procedure for Meniere's Disease. *Arch. Otolaryngol. 79:* 447, 1964.
7. PORTMANN, G.: Drainage of Saccus Endolymphaticus for Relief of Vertigo. *Jour Laryngol. 42:* 809, 1927.
8. HOUSE, W.: Subarachnoid Shunt for Drafnage of Endolymphatic Hidrops. *The Laryngoscope. 72:* 719, 1962.
9. LINDSAY, R. J.: Hldrops of the Labyrinth. *Arch. Otolaryng. 71:* 500, 1960.
10. LUNDQUIST, G.; KIMURA, R. y WERSÄLL, J.: Ultrastructural Organization of Epithelial Linning in Endolymphatic Duct and Sac in the Guinea Pig. *Acta Oto-laryng. 57:* 65-80, 1964.
11. DOHLMAN, G. F.: Secretion and Absortion of Endolymph. *Ann. Otol. Rhin. and Laryng. 73:* 708-723, 1964.
12. SHAMBAUGH, G. E.: Surgery of the Endolymphatic Sac. *Arch. Otolaryng. 83:* 305-306, 1966.
13. CAWTHORNE, T.: *Comunicación en el Simposium sobre Tumores del Acústico.* Enero de 1966.
14. BARANY, R.: Vestibular Apparatus and Central Nervous System. *Laryngoscope. 22:* 81, Citado por Austin, 1912.
15. SHEA, J. J.: Teflon Film Drainage of the Endolymphatic Sac. *Arch Otolaryng. 83:* 316-319, 1966.
16. AUSTIN, D. F. y HART, G. R.: Short Term Study of Endolymphatic Shunt Operation. *Arch. Otolaryng. 81:* 359-364, 1965.

ANALES
DE LA SOCIEDAD MEXICANA
DE OTORRINOLARINGOLOGIA
Vol. X, Nº 3. Mayo-Junio, 1967.

SORDERA, CRISIS CONVULSIVAS Y DISTROFIA MUSCULAR PROGRESIVA

UN NUEVO SINDROME HEREDITARIO CON CARACTER RECESIVO LIGADO AL SEXO*

J. Hernández Peniche**
Pedro Berruecos***

Se presenta un caso de gemelos univitelinos en espejo que vienen de una familia con una forma de sordera hereditaria. Ambos desarrollan un cuadro caracterizado por sordera, ausencia de lenguaje, crisis convulsivas focales y distrofia muscular progresiva.

Se investigan a una gran parte de las tres últimas generaciones de esta familia, habiendo encontrado datos suficientes para suponer que los hombres presentan el síndrome completo y las mujeres únicamente la sordera.

La sordera es un factor común en la herencia de numerosos procesos que cursan con malformación de tejidos. Alteraciones tan variadas como cambios de coloración en la piel, del iris, de la retina, deformación del aparato genital, de los párpados, del número de dedos, diabetes, alteraciones renales, cataratas e hipotiroidismo han sido descritas con carácter hereditario asociadas a disfunción de la coclea y del vestíbulo o del VIII par.

Desde la investigación de los cariotipos, alguna de estas enfermedades se han podido demostrar como variaciones en la forma y/o distribución de los cromosomas, sin embargo, muchos de éstos cursan con cariotipo normal.

En la revisión de la literatura de los últimos 20 años no hemos encontrado ninguna asociación hereditaria de sordera, convulsiones y distrofia muscular, por lo cual hemos considerado interesante presentar el estudio de esta familia.

De dicha revisión hemos extraído las siguientes asociaciones aceptadas ya universalmente como hereditarias y en las que la sordera o la sordomudez son el elemento pivote.

---

* Leído en la Sociedad Mexicana de Otorrinolaringología.
** Jefe del Servicio de Neurología del Hospital de la Raza.
*** Director del Instituto Mexicano de la Audición y el lenguaje.

1. Prended (1896).[1-8]
   Sordomudez
   Bocio
   Deficiencia en la unión del yodo.
2. Klein (1950).[9]
   Albinismo parcial
   Sordomudez
   Blefarofimosis
   Displasia mio-osteo-articular.
3. Waardenburg (1951).[10-13]
   Alteración en el desarrollo palpebral y de la raíz de la nariz
   Defecto en la pigmentación del iris y del pelo de la cabeza.
4. Frimesser-Landau (1953).[14-16]
   Alteraciones olfatorias
   Atrofia pupilar.
   Hiperterolismo
   Escafocefalia
   Sordera.
5. Sturz-Burke (1958).[17-19]
   Hematuria
   Albuminuria y cilindruria
   Sordera neurogénica
   Esferofaquía
   Cataratas
   Anormalidades en tracto urinario.
6. Alstron-Hallgren-Nielsson-Assamder (1959).[20]
   Degeneración atípica de la retina
   Pérdida de la visión central.
   Obesidad
   Diabetes Mellitus
   Sordera neurogénica.
7. Amalric (1960).[21, 21a, 22, 23]
   Sordomudez.
   Desplazamiento pigmentario en la región macular.
   (agudeza visual y electroretinogramas normales).
8. Atkins-Rosenthal (1961).[23]
   Trisomia de los autosomas[13-15]
   Sordera
   Retraso mental-malformación o agenesia cerebral
   Polidactilia
   Alteraciones cardíacas

Labio leporino, paladar ojival
Hemangioma capilar
Anoftalmía o microftalmía.
Convulsiones.
Cuello corto.

9. Moldal-Ockey (1962).[23-26]
Distrofia muscular
Hipospadias
Desaparición rel cromosoma y
Sordera.

10. Zipekowski-Drakowski-Adam-Castoff-Sade (1962).[9]
Judíos sefaradíes
Albinismo parcial
Hiperpigmentación glútea
Sordomudez
Heterocromia del iris.

11. Usher (citado por Amalric).[20, 21, 25, 26]
Retinitis pigmentaria
Sordomudez.

12. Frasser-Froggatt (1962).[28]
Sordera congénita
Anormalidades electrocardiográficas
Muerte súbita
Hereditario recesivo.

13. Coste-Piguet-Proteau (1963).[29-30]
Sordera
Escleróticas azules
Poliartrosis precoz
Osteítis ilíaca condensante
Diversas anormalidades óseas.

En México se han publicado numerosos trabajos en relación con los aspectos genéticos de la sordera, especialmente Hernández Orozco y Torres,[31] Deutch y del Villar[32] y numerosos también en otros países.[33-40]

Material y método

Se trata de una familia cuyo árbol genealógico se ha podido determinar en las tres últimas generaciones. Presentamos los casos de Luis y Jesús, gemelos univitelinos quienes nacieron de un embarazo a término y durante un parto prolongado. El desarrollo psicomotor fue normal exceptuando por discreta torpeza motora para la realización de movimientos finos y retardo en el control de esfínteres. La marcha se inició a los 15

meses de edad y el lenguaje a los 18. En esta época padecieron sarampión sin signos de encefalitis y después de lo cual el lenguaje no progresó.

El resto del desarrollo somáitco aparentemente fue normal, exceptuando por cierta torpeza para la realización de movimientos que requieren potencia muscular. A la edad de 6 años desarrollaron crisis convulsivas que se iniciaron con unos días de diferencia entre ambos.

Las crisis fueron localizadas a un hemicuerpo, iniciadas en el lado contrario en ambos casos y volviéndose posteriormente generalizadas. Desde entonces se ha colocado a estos pacientes en tratamiento cn difenilhidantoinato de sodio, habiéndose obtenido un buen control. Durante la iniciación de las crisis el defecto de postura era más notable sobre todo en los movimientos de enderezamiento corporal durante los cuales se observaba que el paciente tenía que "trepar sobre sus piernas", ya que la musculatura dorsal del tronco era incapaz de hacerlo sin ayuda. Las masas musculares de las pantorrillas se encontraban discretamente hipertróficas y los reflejos osteotendinosos disminuido. El resto de la exploración neurológica, exceptuando por los hallazgos de las alteraciones del VIII par, fueron normales.

Los electroencefalogramas demostraron alteraciones similares en ambos

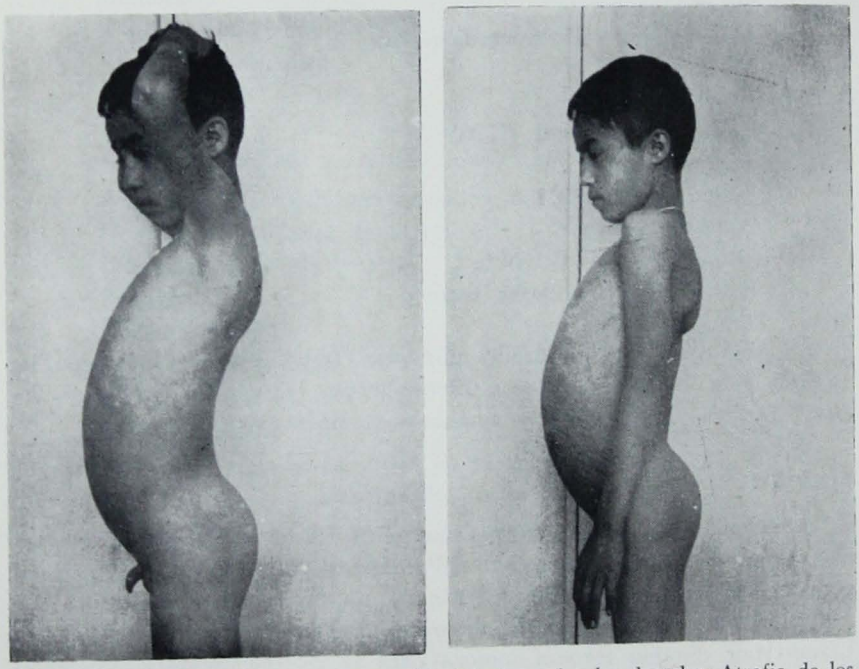

Fig. 1. Defecto de postura por incapacidad de los músculos dorsales. Atrofia de los músculos proximales.

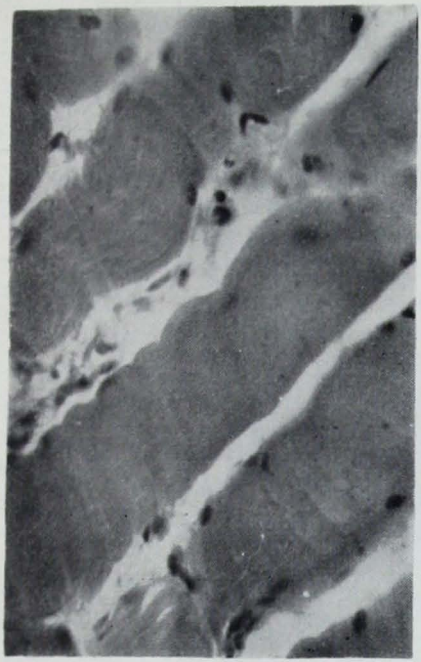

FIG. 2. Desaparición de las estriaciones transversales en las fibras de arriba y a la derecha de la foto y conservación en las de abajo y a la izquierda.

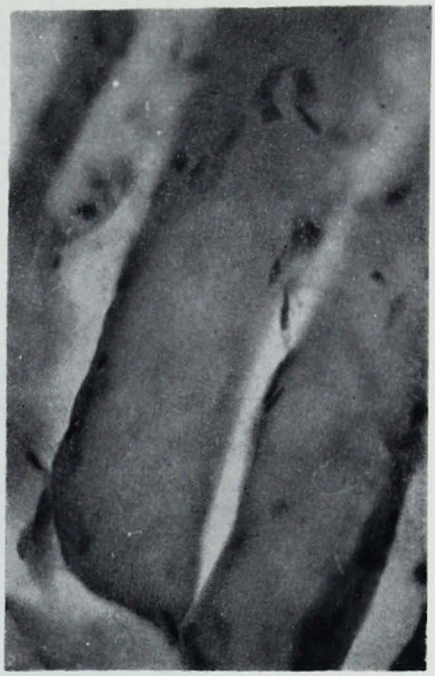

FIG. 3. Hinchamiento de fibras musculares con desaparición de estriaciones transversales, aumento de núcleos del sarcolema y aparición de ellas en el centro de las fibras.

pacientes, los cuales corresponden a un defecto de la organización eléctrica temporal con notable asimetría y bajo voltaje en las derivaciones izquierdas. Los exámenes de rutina fueron normales y en las enzimas séricas había las siguientes elevaciones.

	Luis	*Jesús*	*Alfredo**	*Luis**	*Cif. Normales*
Transaminasa oxalacética	100	94	78	79	10 a 40 U
Transaminasa pirúvica	222	125	115	100	10 a 40 U
Deshidrogenasa láctica	2,300	2,000	1,700	1,200	200 a 500 U

* Estos pacientes están clínicamente asintomáticos.

Las radiografías comparativas de oídos demostraron alteraciones exactamente iguales que fueron interpretadas como: "en el lado derecho la neumatización es escasa, siendo más amplia en el izquierdo, pero teniendo en los dos las celdillas que la forman características radiográficas de normalidad. Los elementos del oído medio y del interno son radiográficamen-

te normales. En los dos lados hay opacidad marcada sobre la ventana oval en Chaussé III, pero no se hace aparente engrosamiento en la zona de la ventana en la transorbitaria en ninguno de los dos lados (Dr. Ramón Ruenes) y la biopsia de músculo y piel fue interpretada como "No hay alteraciones de importancia en el fragmento de piel. El segundo fragmento descrito en tejido de músculo esquelético muy alterado por la presencia de tejido fibroso entre las fibras musculares. Hay mucha variación en el tamaño de dichas fibras, pérdida de estriaciones transversales en algunas y hialinización extensa de otras. Hay grupos compactos de núcleos del sarcolema proliferados pero no se identifican células inflamatorias. En algunos sitios

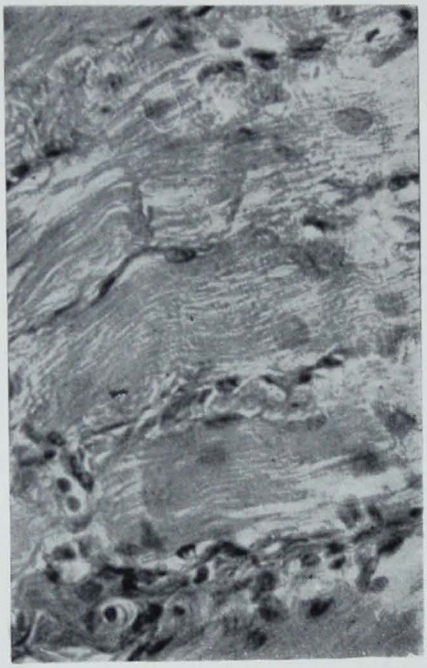

Fig. 4. Hialinización de las fibras musculares, aumento del número de núcleos y aspecto vesiculoso de los mismos.

se observa infiltración adiposa. Diagnóstico: piel histológicamente normal. Distrofia muscular (Dr. Juan Olvera).

El estudio de las dos generaciones anteriores demostró que existe un factor importante relacionado con el sexo probablemente con penetración variable ya que las mujeres padecen únicamente la sordera y algunos de los varones el cuadro completo. Las alteraciones electroencefalográficas con predominio temporal persisten en toda la serie y este dato debe ser analizado en forma diferente, ya que en la maoyría de los casos de pacientes sordos,

el número de alteraciones temporales es muy elevado en relación con lo hallado en la población no seleccionada.

COMENTARIO

La asociación de la sordera con otras alteraciones ha sido discutida en la introducción y consideramos interesante tratar de interpretar el papel que la distrofia muscular tiene en este síndrome.

Las peculiaridades que la distrofia presenta en diferentes casos dio lugar en la época de la neurología descriptiva a que se pensara que cada una de ellas era una entidad. En la actualidad no existe un claro acuerdo respecto a la clasificación de este padecimiento, sin embargo, la más adecuada a la realidad clínica parece ser la que divide la distrofia en tres grupos.[41]

a) Pseudohipertrófica.
b) Atrófica sin ataque facial.
c) Con ataque facial.

La forma *a)* se caracteriza por presentar pseudohipertrofia, iniciarse en los miembros inferiores, no presentar ataque facial, instalarse en forma temprana y heredarse en forma recesiva parcialmente ligada al sexo. En la mayoría de los casos este padecimiento es de evolución rápida.

La forma *b)* se inicia en los hombros, se presenta discretamente mas tarde, ataca en forma predominante los miembros superiores y la velocidad de evolución es mas lenta que en el grupo *a)* y más rápida que en el *c)* siendo heredado en forma autosómica recesiva.

El grupo *c)* abarcará todas aquellas formas con ataque facial con o sin hipertrofia y la herencia en estos casos es autónoma. Es conveniente aclarar que no todos los autores están de acuerdo con esta clasificación.

Las miopatías pueden en la actualidad ser reconocidas en las etapas preclínicas,[42, 43] ya que por una parte la edad de iniciación en estos pacientes es tardía y por otra es necesaria la aparición de una grave afección muscular en por ciento de músculo utilizado para que podamos apreciarlo clínicamente. Se ha estimado que el cuadríceps y el glúteo pueden perder hasta el 70% de su fuerza antes de que se haga evidente su defecto e impida la marcha del paciente. En la mayoría de los músculos el 50% es el factor de seguridad antes que clínicamente pueda establecerse el déficit. La existencia de elevación considerable de la transaminasa glutamo o alacética, la pirúvica y la deshidrogenasa láctica están evidenciando que el ataque muscular se ha iniciado. El número de biopsias obtenido en los varones en fase preclínica es todavía limitado para considerarse definitivo, pero estamos de acuerdo con Pearson[43] en la importancia de la biopsia precoz[43, 44, 45, 46, 47, 48, 49, 50, 51, 52, 52, 53, 54, 55, 56] y la elevación de las enzimas, ya que teóricamente es probable

que la aparición del padecimiento distrófico sea desde el punto de vista bioquímico como se plantea en el siguiente esquema.

Lesión bioquímica original	Niveles normales de enzimas séricas
Salida de constituyentes sarcoplásmicos	
Aumento de la destrucción de proteína muscular	Elevación de los niveles enzimáticos
Cambios hialinos con hinchazón de algunas fibras	T g oxalacética
Macrosis parcial segmentaria	T g pirúvica
Regeneración nuevas fibras	
Pérdida numérica de fibras musculares (reemplazadas por grasa y tejido conectivo)	Deshidrogenasa láctica
Debilidad muscular clínica (biopsia)	Aldolasa sérica
Debilidad avanzada y pérdida de tejido muscular	Niveles normales de enzimas séricas

Ya que inclusive en las miopatías experimentales de ratones y pollos se encuentran elevaciones como en las distrofias de los humanos.[56]

Del papel hereditario de la epilepsia[57] poco puede decirse, particularmente cuando no se trata, como en este caso, de la forma llamada centroencefálica, sino probablemente de epilepsia focal por disgenesia de un área cerebral, probablemente el lóbulo temporal.

SUMMARY

A case of univitelline twins in mirror, whose family presents a forms of hereditary deafness. Both developed a distinctive symptom-complex: deafness, lack of speech, focal convulsive crisis, and progressive muscular dystrophy. The last three generations of tse sibling's family are investigated. The data collected suggest that males present the entire syndrome, while females only deafness.

RÉSUMÉ

On présente un cas de jumeaux univitelins en mirroir, qui proviennent d'une famille laquelle souffre d'une forme de surdité hiréditaire. Tous les deux developpent un tableau clinique caractérise par surdité, absence du langage, crises convulsives focalisées et distrophie musculaire progressive.

On a fait une recherche sur une grande partie des trois dernières générations de cette famille, et on a trouvé des donnés suffissants pour supposer que les hommes présenten le syndrome complet, et les femmes présentent uniquement la surdité.

REFERENCIAS

1. PENDRED, V.: (Citado por Fraser).
2. VON HARNACK, G. A., HORST W., Y LENZ W.: Congenital inner-ear deafness and faulty iodine utilization with goitre (pendred syndrome). *Dtsch. Med. Wschr. 86:* 2421, Tables 3 Illus. 6, 1961.
3. BATSAKS, J.G., NISIYAMAR, R.H.: Deafness with sporadic goiter pendre's syndrome. *Arch. Otolaring., 76:* 401-406, 1962.
4. POST, J.T.: Hypothyroid deafness. A Clinical Study of sensorineural deafness associated with hipothyroidism. *Laryngoscope, 74:* 221-232, 1964.
5. THOULD, A. K., SCOWEN, E. F.: The syndrome of congenital deafness and simple goitre. *Advances in Tyroid Research.* (Pergamon Press). 22-25, 1960.
6. FISHMAN, J., FRASER, F., WATANABE, M.: Familial nerve deafness and goitre. *Canad. Med. Ass., 83:* 889-892, 1960.
7. FRASER, G., MORGANS, E., TROTTER, W.: Sporadic goitre with congenital deafness (pendred wyndrome). *Advances in Thyroid Ressearch.* 1921, 1961.
8. FRIEDLIEB, O.P.: The coexistence of goitre and deaf mutism. *Surgery,* 496-499, 1951.
9. ZIPRKOWKI, L., DRAKOWSKI, A., ADAM A., COSTEFF, H., SADE, J.: Partial albinism and deaf-mutism due to a recessive sex-linked gene. *Arch. Derm. 86:* 530-539, 1962.
10. KLEIN, D.: Albinisme partiel (leucisme) avec surdimutite, blepharophimosis et displasic myo-osteoarticulaire. *Helv. Paediat. Acta. 5:* 38, 1950.
11. GHOSH, S.: Waardengurg's syndrome. *Indian J. Child Health 11:* 448-449, 1962.
12. GRAF, K.: Deafness as a symptom of familial heredodegenerative diseases (abiotrophy). *Pract. Otorhinolaryng 26:* 46-54, 1964.
13. ZELIG, S.: Syndrome of waardenburg with deafness. *Laryngoscope, 71:* 19-23, 1961.
14. FEIMESSER, M., LANDAU, J.: Acoustic and olfactory nerve disturbances and decoloration of the optic. *Acta Med. Orient. 24:* 134-138, 1953.
15. FEIMESSER, M., ZELIG, S.: Congenital deafness associated with onycsodistrophy. *Arch. Otolaryng. 75:* 507-508, 1961.
16. THOMAS, C., COUDER, J., TRIDON, P. SAUDAX, E.: Ocular myopathy and atypical pigmentary retinopathy. *Rev. Otoneurophtal. 35:* 519, 1963.
17. STUTZ, G., BURKE, E.: Hereditary hematuria, nephropathy and deafness. *New Engl. J. M. 254:* 1123-1126, 1956.
18. STUTZ, G., BURKE, E.: Syndrome of hereditary hematuria nephropathy and deafness. *Proc. Mayo Clin. 33:* 289-297, 1958.
19. MARIE, J., ROYER P., HABIB, R., MATHIEU, H., REVEILLAUD: La nephromatic hematurique hereditaire avec surdite. *Sem. Hop. París, 36:* 552-571, 1960.
20. ALSTRON, C., HALLGREN, B., NILSSENT.: Retinal degeneration combined with obesity, diabetes mellitus and neurogenous deafness. *Acta Psychiat. Scand. Suppd.* 129, 1959.
21. AMALRIC, M.P.: New type of tapetoretinal degeneration in the course of deaf mutism. *Bull Soc. Franc. Ophtal. 73:* 196-212, 1960.
21. GUERRIER, Y., COLOMER, E., DEJEAN, Y.: Retinitis pigmentosa. *J. Franc. Oto-Thino-Laryng. 9:* 1025-1035, 1960.
22. MCGOVERN, F. H.: The Association of nerve deafness and retinitis pigmentosa. *Ann Otol. 69:* 1044-1053, 1960.
23. AITA, J. A.: *Neurologic manifestation of general diseases.* Charles C. Thomas: 536, 1964.
24. BECKER, P. E., KIENER, R.: Eine Neve X-Chromosomele muskeldys trophie *Arch. Pyschiat. (Berlín) 193:* 427-448, 1955.
25. MOLDAL, S., OCKEY, S. H.: Deltin of y csromosome in a family with muscular distrophy and hypospadias. *Brit. Med. J. 91:* 294, 1962.
26. YAMANAKA, M., IWAMOTO, S.: A family of oguchi's diseases with progressive muscle dystrophy from parents with retinitis pigmentosa. *Folia Opthal. Jan (Japón) 13:* 672-676, 1962.
27. ZANOLTI, S.: Recherches cliniques sour les manifestatione acoustoiques asocies a la retinite pigmentaire. *Rev. Oto-neuro-Ophtal. 30:* 401-410, 1958.
28. FRASER, G., FROGGAT, P.: Congenital deafness, ECG abnormalities and sudden death. *Clinical Report. 10:* 219, 1962.

29. Coste, F., Pigult, B., Proteau, J.: Blue solera with deafness, early polyartrosis, considensing illiac osteitis and bone anormalies (pantella and vertebral). *Rev. Rhum. (Fr.) 30:* 196-201, 1963.
30. Robertson, M. S., Gregory, J.: Deafness, blue selerotics and fragilites osseum. *J. Laryng 766:* 655-660, 1962.
31. Hernández, F. y Torres, G.: Aspectos genéticos de la otoesclerosis clínica. *An. Soc. Mex. Otorrinolar. 5:* 59-70, 1962.
32. Deutch, L., Del Villar, R.: Errores metabólicos congénitos en relación con el oído. *An. Soc. Mex. Otorrinolar. 6:* 1-9, 1963.
33. Altmann, F.: The inner ear in genetically determined deafness report and analysis of 2 new cases. *Acta Otolaryng. Suppl. 187:* 1139, 1964.
34. Bouche, J.: Les surdites hereditaires. *Ann Oto-rhino-Laryn.* XI *9:* 35-56. 1958.
35. Chessa Perle, E., Romero, C.: Considerazioni genetiche e estadistche sul alguni casi di sordomutismo familiari cogenito. *Riv. Audiol. Prat.*, pág. 34-47, 1953.
36. Gedda, L.: Sordomutismo e genetics. *Minerva Med.* 433-436, 1952.
37. Johnson, S.: The heredity of perceptive deafness. *Acta Oto-Laryng 42:* 539-552, 1952.
38. Kemo, T.: Deaf mutism and genetic counseling. *Acta-Laryng. 43:* 74-78, 1953.
39. Kinny, Ch. E.: The Pathology of hereditary deafness. *Tren Amer. Otol.* 198-205, 1950.
40. Portman, M., David, J.: Leafcteur hereditaire dans les sordites. *Rev. Laryng. 78:* 205-236, 1957.
41. Walton, J., N.: On the clasification natural history and treatment of the myopatsies. *77:* 172-231 junio 1954.
42. Evans, J. Baker, R.: Serum Aldolass and the diagnosis of myopathy. Brain, *80:* 557-570, 1957.
43. Pearson, C.: histopathological featores of muscle in the proclinical stages of muscular distrophy. *Brain. 85:* 109-121, 1962.
44. Bell, J.: *Dystrophic myotonica and allier riseasse. The triasury of human interistance.* Vol. IV, 1947.
45. Bell, J.: On pseudohipertrophic and allied types of progressive muscular distrophy. *The treasure of human inheritance.* London Vol. IV, 1943.
46. Engel, W, Eyerman, S, Williams, H.: Late onset type of skeletal muscule phophorylase deficiency. A new familial variety with completey and parially affected subjecs. *New Eng J. Mes. 268:* 135-137, 1953.
47. Gotham, J. E. E, Mc. Henry, J.: Newman Mk. Serum enzymes in 250 cases myopath. *Amer. J. Phis. Med. 41:* 234-239, 1962.
48. Grob, B.: Myopathies and their relation to thyroid diseasse. *New York.* J. Med *63:* 218-222, 1962.
49. Lafralta, C. N., *Porkefield,* J. B.: An unusual case of muscular distrophy *J. A. M. A., 182:* 1124-1126, 1962.
50. Laplane, D.: Regent data on myopathies clasification and genetics. *Presse* gico de la D. M. P. *Rev. Med. Hosp. Gen. 25:* 633-655, 1962.
51. López, P., M., Carrasco, Z. J., y Palma, G., S.: Aspecto clínico y patológico de la D. M. P. *Rev. Med. Hosp. Geu. 25:* 633-655, 1962.
52. Mel'Nkgv, *S.* y Col. On the Bicelectrical activityof tse brain in patients wite progresive muscular dystrophy. *Zh Nevropat Pacikhiat korsakov. 63:* 9113, 1963.
53. M. yzaki, T.: An epidemiological gen and tic and clinical study on the procressive muscular distrohpies. *Pukuoka acta Med. (Jap) 54:* 1007-1038, 1963.
54. Palma, G., S., López, P. y Carrasco, Z. J.: Distrofia muscular progresiva, datos electrocardiográficos. *Rev. Med. Hosp. Gen. 26:* 9-18 1963.
55. Paterson, M. y Ríos, G.: Disturbed gastrointestinal motility. And unusual manifestation of sistemc muscular disorder, foliniositosis or progressive musculo distrophy. *Gastroenterology. 36:* 261-269, 1959.
56. Duke M. y Cols. Clinical, hemodynamic, Electrocardiographic, and vectocardiographic observations in progresive muscular dystrophy of 34 years duration. *Amer Heart J. 77:* 251-257, 1964.
57. Copelman, L.: L' Epilepsie dismorfogenetique. *Proc. of first Intern. Cong. of neurologic diseases. 13:* 698, 1959.

IX CONGRESO INTERNACIONAL (MUNDIAL) DE OTORRINOLARINGOLOGIA

Fecha y sitio del congreso

El IX Congreso Internacional (Mundial) de Otorrinolaringología, tendrá lugar en la ciudad de México, del 10 al 14 de agosto de 1969.

El Congreso se llevará a cabo en la Unidad de Congresos del Centro Médico Nacional. Esta Unidad, que fue construída expresamente para la celebración de este tipo de reuniones, cuenta con un auditorio con capacidad para tres mil personas y con siete auditorios más, de menor tamaño. Las instalaciones para proyecciones e interpretación simultánea son magníficas, lo que nos permitirá tener la oportunidad de ver un gran número de películas, así como captar íntegramente las diferentes disertaciones en los idiomas oficiales del Congreso. En caso necesario, podemos disponer, además, de un número ilimitado de auditorios, muy cercanos a la Unidad de Congresos.

Están a nuestra disposición amplios espacios para exposiciones científicas y comerciales que estamos seguros constituirán un gran atractivo.

Transporte urbano

La Unidad de Congresos no están lejos de los hoteles si tomamos en consideración la magnitud de la ciudad (que cuenta actualmente con cerca de siete millones de habitantes). Estamos viendo la forma de que los asistentes cuenten con medios de transporte que les resulten más fáciles y económicos.

Alojaminto

Los precios de los hoteles en la ciudad de México fluctúan entre $ 75.00 (US $ 6.00) y $ 165.00 (US $ 13.00), cuarto sencillo, sin alimentos, $ 150.00 (US $ 12.00) y $ 250.00 (US $ 20.00), cuarto doble, sin alimentos.

Turismo

México, país lleno de encantos turísticos de fama mundial, está perfectamente preparado para recibir a miles de visitantes.

El Estado cuenta con dos organizaciones para beneficio del turista: El Consejo Nacional de Turismo y el Departamento de Turismo. Ambos organismos están trabajando para que el IX Congreso Internacional (Mundial) de Otorrinolaringología tenga un feliz éxito.

En un futuro próximo enviaremos a usted diferentes proyectos de turismo, a fin de que seleccione el que más le agrade.

Habrá, además de las actividades sociales y turísticas durante el Congreso, otras pre y postcongreso.

Cuotas de inscripción

Tentativamente, porque no sabemos si pudiera existir alguna razón para modificar nuestro presupuesto, la cuota de inscripción para los participantes será de $ 1,250.00 (US $ 100.00). El monto de la inscripción para cada acompañante estará de acuerdo con el programa que enviaremos próximamente. Quienes se inscriban en 1967, gozarán de un descuento del 20%.

Le suplicamos girar su cheque a favor de "Crédito Bursátil, S. A." (Congreso de Otorrinolaringología) y enviarlo directamente al Comité Organizador del IX Congreso Internacional (Mundial) de Otorrinolaringología Apartado 19-136 México, D. .

A las personas que se inscriban con una anticipación menor de un mes, no podremos asegurarles cupo en las festividades oficiales. A las que envíen su inscripción, pero que por cualquier motivo no puedan asistir al Congreso, se les devolverá su cuota íntegra si hacen la cancelación antes del 13 de mayo de 1969; después de esta fecha, pero antes del 13 de julio, se les devolverá sólo el 50%; después, no obtendrán ninguna devolución.

Es obvio que las condiciones anteriores son indispensables para que podamos tener una buena organización.

Es nuestro deseo que este Congreso sea muy grato para todos y por eso le pedimos su ayuda.

Programa social

El programa social para los congresistas se formulará posteriormente.

El programa para los acompañantes será sumamente atractivo y constituirá una grata e inolvidable experiencia.

Estará preparado por un grupo de expertos en la materia. El costo dependerá del programa que cada quien elija.

Anteproyecto de programa científico

El programa científico será desarrollado de lunes a jueves, 11 a 14 de agosto, de las 9 a las 17 horas. Después de las 17 horas, habrá reuniones de orden administrativo.

El anteproyecto de programa científico, así como los datos que proporcionamos a continuación, constituyen información preliminar. Le rogamos, por tanto, hacernos sus comentarios y sugerencias al respecto, a la mayor brevedad posible, para poder realizar las modificaciones necesarias.

Sesiones plenarias

Se ha planeado que haya, diariamente, dos sesiones plenarias, que se efectuarían entre las 9 y las 11.50 horas, con duración aproximadamente de 1 hora 20 minutos cada una. En estas sesiones se tratarían temas de interés general; se presentarían, por lo tanto, ocho temas en total —dos cada día— y se designaría un presidente y un secretario para dirigir cada sesión. El presidente y el secretario de cada seosión plenaria obtendrían, a su vez, la colaboración del número de colegas que estimaran necesario para redondear el tema y presentarlo en la forma lo más atractiva posible.

Suplicamos a usted nos haga proposiciones respecto a las personas que, en su opinión, sean las más adecuadas para dirigir estas sesiones.

Los tópicos de las sesiones plenarias serán seleccionados por un Comité Internacional, de entre las proposiciones recibidas; le suplicamos, pues, proponer tan pronto como le sea posible, los temas que usted considere más importantes.

Ejemplos de los mismos son los siguientes:

1. Virus en Otorrinolaringología.
2. Medicina espacial.
3. Relación de vías respiratorias altas y bajas.
4. Olfato.
5. La Otorrinolaringología en la medicina socializada.
6. Aspectos principales de la salud pública en relación con la Otorrinolaringología.
7. Corrientes de investigación en la Otorrinolaringología.
8. Aspectos psicológicos en la patología de la Otorrinolaringología.
9. Genética.

Habrá interpretación simultánea en los cuatro idiomas oficiales del Congreso para las conferencias que se presenten durante las sesiones plenarias.

Los diferentes autores desarrollarán sus trabajos en el tiempo que les señale el presidente de la sesión, la cual deberá ser planeada con mucha anticipación.

Cinematografía y trabajos libres

Tendremos, a continuación, durante tres horas diariamente, de las 12 a las 15 horas la exhibición de películas y la presentación de los trabajos libres, simultáneamente. Podremos disponer del número de auditorios necesarios para el efecto.

Procuraremos agrupar los trabajos por temas y, solamente en caso de que se presentara algún problema, nos veríamos obligados a agruparlos por idiomas, o bien, los clasificaríamos utilizando ambos procedimientos.

Nombraremos un presidente y un secretario para cada una de las sesiones de cinematografía y de trabajos libres que se lleven a cabo en los diferentes auditorios.

El tiempo de que dispondrán los autores de trabajos libres para su exposición. será de 10 minutos más 3 minutos para preguntas y comentarios sobre el mismo. Los textos de las comunicaciones en español, francés o inglés no deberán exceder, por tanto, de 1 000 palabras (100 líneas escritas a máquina), incluyendo comentarios sobre diapositivas. Los textos de los trabajos en alemán no deberán exceder de 800 palabras.

Secciones

Tendremos enseguida, durante dos horas diariamente, de las 15 a las 17 horas. la presentación de los trabajos de las Secciones. Contaremos, también, con el número de auditorios que sea necesario para dicha presentación. Estas Secciones podrían ser las siguientes: Laringología, Rinología, Otología, Misceláneas. Enseñanza de la Medicina, Otoneurología, Broncoesofagología y Ciencias Básicas.

Las cuatro primeras Secciones tendrán interpretación simultánea a los cuatro idiomas oficiales, el resto tendrá interpretación simultánea siempre y cuando las posibilidades económicas del Congreso lo permitan, lo cual dependerá, a su vez, del número de asistentes interesados en estos temas.

Se nombrará un presidente y un secretario para presidir cada sesión de Sección en cada día y un coordinador general que se encargará de dirigir todo el programa de una Sección (1 coordinador para las cuatro sesiones de Sección).

Le rogamos pues, nos envíe, tan pronto como le sea posible, sus sugerencias para la elección de presidentes, secretarios y coordinadores.

Un reglamento dictará las normas a las que deberán sujetarse los participantes en estas Secciones.

Reuniones de carácter administrativo

Estas reuniones se llevarán a cabo de las 17 a las 18 horas, en la forma siguiente:

Un día de la semana se reunirán las diferentes delegaciones para intercambiar impresiones; no habrá servido de interpretación simultánea en este caso.

Dos días de la semana se destinarán a las reuniones de la IFOS (International Federation of Oto-Laryngological Societies). En estas ocasiones habrá servicio de interpretación simultánea.

Actividades previstas y posteriores al congreso

Varias Sociedades y Organizaciones Internacionales en el campo de la Otorrinolaringología tendrán actividades previas y posteriores al Congreso; algunas de ellas impartirán, quizás, cursos breves y de actualización, lo que nos dará la oportunidad de escuchar, de labios de profesores de distintos países, temas que nos interesan.

Los días 15, 16 y 17 de agosto podrán, los congresistas, disfrutar de actividades turísticas.

Diversos

a) Los idiomas oficiales del Congreso serán: español, inglés, francés y alemán.
b) El Comité Organizador del Congreso sugiere la conveniencia de limitar la actuación de cadda participante a una sola vez.
c) La entrega de documentos a los participantes ya inscritos, así como la inscripción de los no inscritos, se llevará a cabo el día 10 de agosto, de las 9 a las 19 horas.
d) La ceremonia de inauguración del Congreso tendrá verificativo el día 10 de agosto a las 19 horas, bajo un programa especial. Habrá interpretación simultánea.

e) La ceremonia de clausura del Congreso se efectuará el día 14 de agosto a las 17 horas, también bajo un programa especial. Habrá interpretación simultánea.

f) La organización financiera del Congreso no permite prestar ayuda económica a ningún participante.

g) La Excerpta Medica Foundation se encargará de la impresión y venta directa de las Memorias del Congreso.

Desde ahora anticipamos a usted que, para poder comprometernos a darle lugar en el Congreso, es necesario que, tan pronto como le sea posible, se inscriba y esté en contacto con nuestras oficinas.

El Comité Organizador del Congreso se hará responsable solamente de las reservas de hoteles, transporte urbano, excursiones, etc., que lleguen a sus oficinas antes del día 10 de mayo de 1969.

Le suplicamos que comente este evento con sus colegas en la especialidad, con objeto de que quienes no estén enterados, se ponga en contacto con nosotros y podamos enviarles la información respectiva.

Entretanto reciba, por nuestro conducto, un saludo de los otorrinolaringólogos mexicanos.

Presidente,
Dr. Andrés Bustamante Gurría

Secretario,
Dr. Francisco Hernández Orozco

SYMPOSIUM SOBRE NEURINOMAS DEL ACUSTICO. DIAGNOSTICO Y TRATAMIENTO QUIRURGICO

(Del 5 al 19 de enero de 1968)

La escuela de Medicina de la Universidad del Sur de California y la Fundación Otológica de los Angeles en cooperación con el Hospital San Vicente, realizarán un symposium sobre Neurinomas del Acústico.

El symposium tratará diversos aspectos de diagnóstico y tratamiento. El profesorado contará con autoridades internacionales en el campo de la Neurocirugía, la Otología y Radiología. Habrá demostraciones de técnicas quirúrgicas en circuito cerrado de televisión.

La inscripción será de 300 dólares sin alimentos, los cuales deberán ser pagados a la fundación de Otología de los Angeles. La inscripción de residentes en Otología, Neurocirugía y Radiología será solamente de 100 dólares. La solicitud de los residentes deberá acompaarse con una carta de recomendación de su jefe.

Fundación de Otología de los Angeles, 2130 West Third Street, Los Angeles California 90057, U.S.A.

XVIII CONGRESO NACIONAL DE OTORRINOLARINGOLOGÍA

Del 1o. al 5 de mayo de 1968 en Torreón, Coah.

Presidente: Alfonso Garibay F.

IV SYMPOSIUM INTERNACIONAL DE RADIOLOGIA EN OTORRINOLARINGOLOGIA

Sede: HOTEL PIERRE MARQUEZ, ACAPULCO, GRO.

Del 4 al 8 de septiembre de 1967

Mesa Redonda: "CANCER CERVICO FACIAL"

Septiembre 5 - Mañana

9:00	DR. RODOLFO DÍAZ PERCHES Presidente México, México.	Introducción.
9:20	DR. FRANCISCO ALANIZ México, México.	Radioterapia en otorrinolaringología. Experiencia del Hospital General, México.
9:40	DR. ULRICH HENSCHKE Nueva York, E.U.A.	Radioterapia intersticial a intracavitaria en el tratamiento de cánceres en otorrinolaringología.
10:00	DR. MANUEL LEDERMAN Londres, Inglaterra.	Radoioterapia en tumores de los senos paranasales.
10:20	DR. GILBERT H. FLETCHER Houston, Tex., E.U.A.	El uso del megavoltaje en los cánceres de las amígdalas.
10:40	DR. I. CHURCHILL DAVDSON Londres, Inglaterra.	Radioterapia hiperbárica en tumores de cabeza y cuello.
11:00	DR. CARLOS A. ESCOBAR V. Guatemala, C.A.	Radioterapia en tumores de la laringe.
11:20	PROF. DR. CLAUDE LAGARDE Burdeos, Francia.	Quimioterapia de las neoplasias cérvico faciales.
11:40	DR. JORGE CORVERA México, México.	Tumores raros en otorrinolaringología: Consideraciones clínicas.
	DR. MAURICIO GARCÍA SÁINZ México, México.	Tumores raros en otorrinolaringología: Consideraciones terapéuticas.

Septiembre 5 - Tarde

TRABAJOS LIBRES

15:00	DR. IGNACIO BEJAR DR. EUGENIO TOUSSAINT México, México.	Infección, quistes, tumores de los senos paranasales en pediatría.
15:15	DR. ARMANDO VELÁZQUEZ México, México.	Tomografía sistematizada de senos paranasales.
15:30	DR. JAMES M. MARTÍN St. Luis, E.U.A.	Infección, pólipos, mucocele y tumores de senos paranasales.

15:45	Dr. John Wm. Fries St. Louis, Mo., E.U.A.	Hallazgos radiológicos en trauma, displasia fibrosa y otras enfermedades de los senos paranasales.
16:00	Prof. Dr. Bruno Calogero Nápoles, Italia.	Clasificación radiológica de las alteraciones sinusales osteo distróficas
16:15	Dr Day MacNeel, Jr. Houston, Texas, E.U.A.	Neuritis retrobular debida a mucocele etmoidal posterior.
16:30	Dr. Garay-Bobo Montpellier, Francia.	La quimioterapia local, regional y general en los tumores de la esfera ORL.
16:45	Dr. Laval Jeantet, M. Juster y J. Sudaka París, Francia. (leído por la Dra. J. Vignaud)	La microrradiografía del hueso temporal y de los huececillos normales y otoesclerosos.
17:00	Dr. Hans Rovsing Copenhague, Dinamarca.	Tomografía de oído medio e interno en otoesclerosis.
17:15	Dr. Jorgen Jensen Copenhague, Dinamarca.	Tomografía de oído interno en niños sordos. Demostración radiológica de malformaciones congénitas.
17:30	Dr. Jerry P. Petasnick Chicago, Ill., E.U.A.	Tomografía del hueso temporal en la enfermedad de Paget.

Mesa Redonda: OIDO INTERNO: "PROBLEMAS COCLEO VESTIBULARES EN LA OTOESCLEROSIS"

Septiembre 6 - Mañana

9:00	Dr. Oscar Farías Presidente México, México.	Introducción.
9:20	Dr. Ralp Naunton Chicago, Ill., E.U.A.	Histología.
9:40	Dr. George E. Shambaugh Chicago, Ill., E.U.A.	Aspectos clínicos.
10:00	Prof. Dr. Horst Wullstein Münster, Alemania.	Otras distrofias de la cápsula laberíntica
10:20	Dr. Ramón Ruenes México, México.	Diagnóstico radiológico - Standard y Amplificación.
10:40	Dr. Sam A. Brunner Copenhague, Dinamarca.	Diagnóstico radiológico - Laminografía
11:00	Dra. Jacqueline Vignaud París, Francia.	Otoesclerosis laberíntica.
11:20	Dr. Michel Portmann Burdeos, Francia.	Confrontación radiológica quirúrgica.

Septiembre 6 - Tarde

TRABAJOS LIBRES

15:00	Dr. Manuel Trujillo Pego Madrid, España.	Diagnóstico radiológico de la otoantritis.
15:15	Dr. André Sansregret Montreal, Canadá.	Precisiones adicionales sobre la semiología radiológica de los colesteatomas.
15:30	Dr. Francisco Antoli Candela Madrid, España.	Confrontaciones quirúrgicas en la cirugía de las otorreas.
15:45	Dres. J. Smoler, G. Vivar, U. Riojas, S. Levy Pinto e I. Ortega. México, México.	La importancia de la radiografía lateral de cuello en otorrinolaringología.
16:00	Dr. Enrique Pantoja Nueva York, E.U.A.	Radiografía de los cartílagos laríngeos.
16:50	Dr. Harold Baltaxe Nueva York, E.U.A.	La valoración radiológica de las lesiones cerradas agudas de la laringe.
16:30	Prof. Dr. Bruno Calogero Nápoles, Italia.	Radiodiagnóstico en las laringectomías funcionales.
16:45	Dres. Gary bobo y Villaret Montpellier, Francia.	Resultados del telecobalto en tumores de la laringe y de la hipofaringe.
17:00	Robert F. Sloan Los Angeles, Calif., E.U.A.	Adelantos cinefluorográficos en ORL.
	Películas (R. F. Sloan).	1. Aplicación de la cefalometría al análisis comparativo cinefluorográfico del hyoides en pacientes de la clase II. 2. Cinefluorografía de la neoglotis. 3. Adelantos cinefluorográficos en ORL.

Mesa Redonda: "ORGANOS CERVICALES: FARINGE, LARINGE Y LINFATICOS"

Septiembre 7 - Mañana

9:00	Dr. Severino Tarasco Presidente México, México.	Introducción. Problemas funcionales orgánicos.
9:40	Dr. Fernando Ortiz Monasterio México, México.	Problemas de incompetencia velo-faríngea.
10:00	Dr. Georges Guillén Burdeos, Francia.	Diagnóstico radiológico - Standard y Laminografía.
10:40	Dr. Eric Samuel Edimburgo, Escocia.	Arteriografía y flebografía.

DIMETAPP EXTENTABS

PARA LOS PACIENTES QUE REQUIEREN UNA TERAPIA PROLONGADA

Por 8 - 12 horas. Todo el día o toda la noche.

Cada gragea de acción prolongada contiene:

Dimetane (Maleato de Parabromodilamina)	12	mg.
Clorhidrato de Fenilefrina	15	mg.
Clorhidrato de Fenilpropanolamina	15	mg.

Posología: Adultos: Uno o dos Extentabs cada 8 - 12 horas.
Niños mayores de 6 años: 1 Extentabs cada 12 horas.
Este medicamento es de empleo delicado.

DIMETAPP ELIXIR

AGRADABLEMENTE AROMATIZADO, SABOR A UVA.

Cada cucharadita (5 ml) contiene:

Dimetane (Maleato de Parabromodilamina)	4	mg.
Clorhidrato de Fenilefrina	5	mg.
Clorhidrato de Fenilpropanolamina	5	mg.

Posología: Una cucharadita de 5 ml. tres veces al día o según lo indique el médico.
Este medicamento es de empleo delicado.

DIMETAPP TABLETAS

PARA UNA TERAPIA INTERMITENTE O COMO REFUERZO AL DIMETAPP EXTENTABS

Cada tableta contiene:

Dimetane (Maleato de Parabromodilamina)	4	mg.
Clorhidrato de Fenilefrina	5	mg.
Clorhidrato de Fenilpropanolamina	5	mg.

Posología: Una o dos tabletas tres o cuatro veces al día o según lo indique el médico.
Este medicamento es de empleo delicado.

DIMETAPP PEDIATRICO

DESPEJA LA NARIZ TAPADA DEL BEBE

Cada ml. (aproximadamente 20 gotas) contiene:

Maleato de Parabromodilamina	2	mg.
Clorhidrato de Fenilefrina	2.5	mg.
Clorhidrato de Fenilpropanolamina	2.5	mg.
Vehículo c.b.p.	1	mg.

Posología: Dos gotas por kilo de peso corporal por toma, tres o cuatro veces al día por vía oral.
Este medicamento es de empleo delicado.

A. H. ROBINS DE MEXICO, S. A. DE C. V.

Cumbres de Maltrata 360 - México 12, D. F.

Literatura exclusiva para médicos

Regs. Nos. 57075, 58455, 67088, 61268 S.S.A. P. Méd. 3084/67

Si está usted prescribiendo corticosteroides orales

Le sugerimos que cambie a:

LEDERCORT*

Triamcinolona Lederle

una vez cada 24 horas, o una vez cada 48 horas

LEDERCORT triamcinolona una vez cada 24 o una vez cada 48 horas entre las 8 y las 10 de la mañana ofrece siete ventajas:

1) Evita o reduce la incidencia de efectos secundarios indeseables corrientemente asociados con la corticoterapia.

2) Proporciona la totalidad de los beneficios corticosteroideos.

3) Provoca menos supresión de la función adrenal.

4) Disminuye la incidencia de ulceración péptica asociada a la corticoterapia.

5) Facilita la terminación del tratamiento corticosteroideo.

6) Ayuda a obtener la colaboración del paciente debido al número reducido de dosis.

7) Contribuye a que el paciente se someta f mente al régimen posológico prescrito.

Método de empleo: LEDERCORT se pue administrar en una sola dosis cada 24 hor cuyo volumen equivalga al total del requ miento diario dado en dosis múltiples; o b en una sola dosis cada 48 horas, cuyo volun equivalga al total de las dosis divididas para horas. Por ejemplo, al paciente que ordina mente recibe 16 mg diarios de triamcinolo en 4 dosis diarias separadas le basta una s dosis de 16 mg cada 24 horas, o bien una do única de 32 mg cada 48 horas. La selección régimen posológico específico depende de enfermedad tratada.

*Marca Regist

PRESENTACIONES:
Tabletas de 1 mg., en cajas de 20, de 4 mg., en cajas de 15 y frascos de 1000, de 8 mg., en cajas de 1

Su venta requiere receta médica

CYANAMID DE MEXICO, S. A. DE C. V.
División Lederle
Calz. de Tlalpan No. 3092 México 22, D. F.

Literatura exclusiva para médicos P. Méd. 6187/67 Reg. No. 50300 S.S.A. No. 3

ANTIBIOTICO ESTRATEGICO

NIAZICLINA

tetraciclina con enzimas proteolíticas y nistatina

ataca simultáneamente

- la inflamación del foco séptico
- los gérmenes productores de la infección

NIAZICLINA

tetraciclina con enzimas proteolíticas y nistatina

proporciona además

- una eficaz protección antifúngica que la hace imprescindible en los tratamientos largos de infecciones crónicas

ESTABLECIMIENTOS MEXICANOS COLLIÈRE. S.A.

DEPARTAMENTO DE PROPAGANDA

Tonalá 79-2º piso Tel.· 33-09-53 — México 7, D. F.

Hecho en México

más de medio siglo al servicio del Cuerpo Médico Mexicano

Reg. No. 66983 S. S. A. — P. Med. No. 2082/67 S. S. A. — Su venta requiere receta médica.

nbarazo, padecimientos renales o hepáticos, deberá usarse este producto bajo estricto control méd