PUBLICACION BIMESTRAL

ANALES DE LA SOCIEDAD MEXICANA DE OTORRINOLARINGOLOGIA

ORGANO OFICIAL

MEXICO, MAYO-AGOSTO, 1969 VOL. 12, NUMERO 3-4


Aun con
Dimetapp
el paciente
puede necesitar
un pañuelo
(pero no para la nariz)
A·H·ROBINS

DIMETAPP EXTENTABS

PARA LOS PACIENTES QUE REQUIEREN UNA TERAPIA PROLONGADA

Por 8 - 12 horas. Todo el día o toda la noche.

Cada gragea de acción prolongada contiene:

Dimetane (Maleato de Parabromodilamina)	12	mg.
Clorhidrato de Fenilefrina	15	mg.
Clorhidrato de Fenilpropanolamina	15	mg.

Posología: Adultos: Uno o dos Extentabs cada 8 - 12 horas.
Niños mayores de 6 años: 1 Extentabs cada 12 horas.
Este medicamento es de empleo delicado.

DIMETAPP ELIXIR

AGRADABLEMENTE AROMATIZADO, SABOR A UVA.

Cada cucharadita (5 ml) contiene:

Dimetane (Maleato de Parabromodilamina)	4	mg
Clorhidrato de Fenilefrina	5	mg.
Clorhidrato de Fenilpropanolamina	5	mg.

Posología: Una cucharadita de 5 ml. tres veces al día o según lo indique el médico.
Este medicamento es de empleo delicado.

DIMETAPP TABLETAS

PARA UNA TERAPIA INTERMITENTE O COMO REFUERZO AL DIMETAPP EXTENTABS

Cada tableta contiene:

Dimetane (Maleato de Parabromodilamina)	4	mg.
Clorhidrato de Fenilefrina	5	mg.
Clorhidrato de Fenilpropanolamina	5	mg.

Posología: Una o dos tabletas tres o cuatro veces al día o según lo indique el médico.
Este medicamento es de empleo delicado.

DIMETAPP PEDIATRICO

DESPEJA LA NARIZ TAPADA DEL BEBE

Cada ml. (aproximadamente 20 gotas) contiene:

Maleato de Parabromodilamina	2	mg.
Clorhidrato de Fenilefrina	2.5	mg.
Clorhidrato de Fenilpropanolamina	2.5	mg.
Vehículo c.b.p.	1	mg

Posología: Dos gotas por kilo de peso corporal por toma, tres o cuatro veces al día por vía oral.
Este medicamento es de empleo delicado.

A. H. ROBINS DE MEXICO, S. A. DE C. V.

Km. 37½ Supercarretera a Querétaro, Cuautitlán, Méx.

Literatura exclusiva para médicos

Regs. Nos. 57075, 58455, 67088, 61268 S.S.A. P. Méd. 3084/67

con

Bayrena®

mediante 1 tableta al día

Presentación:

Bayrena – 2-sulfanilamido-5-metoxi-pirimidina

Tabs. Adultos: Caja con 8 tabletas de 0.5 g en tiras de aluminio

Tabs. Infantiles: Caja con 8 tabletas de 0.125 g en tiras de aluminio

Jarabe: Caja con 1 fco. de 40 ml, al 10% y una cucharita "medida"

BAYER

Reg. Nos. 57799, 58901 y 58715 S.S.A. P. Méd. No. 10300/69 S.S.A. ® Marca registrada

en la congestión nasal
debida al resfriado común o a rinosinusitis alérgica

Afrinex Cronosules* cápsulas

permite a su paciente respirar mejor, trabajar mejor, dormir mejor

- ☐ ofrece alivio sintomático más eficaz que las gotas, nebulizaciones o aerosoles
- ☐ más digno de confianza que los fármacos tópicos
- ☐ produce alivio más prolongado que los descongestionantes ordinarios orales
- ☐ tiene la ventaja de dos dosis diarias
- ☐ proporciona los efectos más modernos de liberación sostenida
- ☐ es más uniformemente eficaz que otros productos de acción prolongada
- ☐ evita los efectos colaterales que se producen con las medicaciones tópicas

Posología: Adultos y niños mayores de 12 años - - Una cápsula de Afrinex Cronosules por la mañana y otra al acostarse. En casos excepcionalmente rebeldes, puede necesitarse una cápsula cada 8 horas.
Presentación:
Caja con 24 cápsulas.

SCHERING CORPORATION U.S.A.
Bloomfield, New Jersey

ESTE MEDICAMENTO ES DE EMPLEO DELICADO. REG. NO. 8475 D.S.A. *MARCA DE FABRICA

PUBLICACION BIMESTRAL
Vol. 12 Nos. 3-4. Mayo-Agosto, 1969

ANALES DE LA SOCIEDAD MEXICANA DE OTORRINOLARINGOLOGIA

CONTENIDO

ARTICULOS ORIGINALES

(An. Soc. Mex. Otorrinolar.)

Autorizada como correspondencia de segunda clase en la Administración de Correos número Uno de México, D. F., el 10 de octubre de 1962.

Se solicita canje. On demande l'échange. Exchange requested. Austausch erwünscht

Subscripción anual $100.00. Extranjero 10.00 Dls. Números atrasados $20.00.

Toda correspondencia debe dirigirse al Dr. Francisco Hernández Orozco. Av. Cuauhtémoc 118, Mezzanine B. México 7, D. F.

Impreso en los Talleres IMPRESIONES MODERNAS, S. A., Sevilla 702, México 13. D. F.

ANALES
DE LA SOCIEDAD MEXICANA DE OTORRINOLARINGOLOGIA

Av. Cuauhtémoc 118, México 7, D. F. Tels. 5-78-68-12 y 5-14-95-37

Autorizada como correspondencia de segunda clase en la Administración de Correos número Uno de México, D. F., el 10 de octubre de 1962.

Suscripción anual $100.00. - Extranjero 10.00 Dls. - Números atrasados $20.00

ANALES
DE LA SOCIEDAD MEXICANA
DE OTORRINOLARINGOLOGIA
Vol. 12. Nº 3-4. Mayo-Agosto. 1969

CONSIDERACIONES SOBRE LA CICATRIZACION DE LA CAJA TIMPANICA

BENJAMÍN MACÍAS J.
OSCAR ANTÚNEZ C.

Se estudiaron los fenómenos de cicatrización de los tejidos de la caja timpánica en 12 enfermos de oído supurado crónico. El epitelio del fondo de la caja era cúbico o cilíndrico, alterado por la inflamación; se encontró una doble capa de epitelio, de color blanquecino, escamoso, se trataba de una lámina epitelial, estratificada y cornificante.

EN LOS ÚLTIMOS veinticinco años ha aparecido abundante bibliografía acerca del aspecto circulatorio, bioquímico y enzimático durante los procesos de cicatrización de los tejidos, tanto en el manejo quirúrgico como en el traumatismo de los mismos. Por el interés del tema y por el beneficio que puede representar para el trabajo en cirugía, nos hemos decidido a hacer una revisión y a presentar nuestros primeros hallazgos histológicos.

Vale la pena recordar que toda reparación de un tejido requiere una serie de procesos antes de la formación del tejido conectivo, que es en último término, lo que restaura la continuidad. Dichos procesos son: la vascularización, la contracción y el crecimiento del tejido conectivo, influenciados por factores; nutricionales, metabólicos, enzimáticos e infecciosos, etc., a cual más importantes.[1-2]

Examinemos lo que sucede, durante la restauración de los tejidos en los traumatismos, a niveles histológicos:[10-11]

El proceso biológico en una fase temprana puede ser considerado como parasitario, ya que la restauración se efectúa a base del tejido vascular viviente. El proceso bioquímico es mucho más complejo, y en los animales de experimentación se ha demostrado que durante los primeros estadios, el esfuerzo para la síntesis de las proteínas, está encaminado directamente a la restauración, permaneciendo durante este tiempo estático o negativo el balance nitrogenado en otras regiones y órganos. Lo anterior se ha demostrado en conejos, en los cuales se denervó el músculo gastrognemio y después se traumatizó, observándose que el aporte proteínico estaba dirigido direc-

tamente a la reparación y sólo posteriormente se normalizó en las demás regiones.[2-5, 6, 7] Es conocido desde hace más de docientos años, la acción del ácido ascórbico en la síntesis de las proteínas; la proliferación de fibroblastos es escasa en los cobayos y además las células están deformadas y separadas unas de otras, con poco material extracelular, cuando hay estados carenciales, pero cuando la concentración de ascorbato vuelve a alcanzar niveles normales el proceso se regulariza. (Situación similar a la cantidad de tejido de nuestras preparaciones).[7, 8, 9]

Localio,[7] demostró que la cicatrización se efectúa deficientemente cuando el aporte proteínico es bajo en los tejidos, y que la presencia de cisteína y metionina (proteínas con molécula de azufre), son muy importantes para la síntesis del tejido, las cuales se encuentran en muy pequeña escala en individuos débiles o viejos.

La correcta reparación del tejido, está influenciada por un buen riego sanguíneo. Se ha llegado a demostrar, que la actividad mitótica en la piel de la oreja del ratón, disminuye notablemente en las áreas isquémicas.[3, 6] Douglas demostró que la torpeza en la cicatrización se debe a la deficiencia local de oxígeno; y la gran relación entre el desarrollo del tejido conectivo y la circulación quedó demostrada por Stern hace muchos años. El experimento se llevó a cabo en cámaras transparentes la oreja del conejo; se vio la formación de fibras colágenas y se apreció que el crecimiento del endotelio, se incrementaba en la proporción en que la circulación mejoraba, sucediendo lo contrario en los períodos isquémicos.[10]

Viziam y Cols.[11] Por medio de capilaroscopia demostraron aumento microvascular en el tejido de reparación. (Proceso similar en algunas áreas mastoideas en reparación).

En ratones se logró demostrar que la actividad mitótica disminuía con el uso de vasoconstrictores y por la liberación de adrenalina en el stress, lo anterior es importante por el uso de estas sustancias en los anestésicos locales.[8]

En los últimos estadios de la cicatrización, este tejido conectivo perderá los vasos y los elementos celulares se transformarán en un tejido blanco (cicatriz), este nuevo tejido en algunos casos y por causas no bien conocidas se hipertrofia (queloide), o desaparece paulatinamente.

Material y método

El estudio fue llevado a cabo, escogiendo a doce pacientes de la consulta externa del Hospital Juárez de México, S.S.A., con oído crónico supurado. A cada uno de los pacientes le fueron tomadas dos biopsias del oído enfermo: una del borde de la membrana timpánica a nivel de la perforación y otra del fondo de la caja (promontorio).

El material obtenido fue tratado con los métodos comunes, sólo algunas de las preparaciones fueron teñidas en plata con el fin de buscar elementos de tipo conectivo.

Dos de los pacientes habían sido ya tratados quirúrgicamente en uno de ellos la neomembrana se perforó y estaba supurando desde hacía tres años. En el otro, el injerto que había sido colocado 10 años antes se retrajo y fue tomado íntegro para el estudio histológico.

Todos los pacientes estudiados habían tenido períodos de reposo en la otorrea, con el objeto de evaluar mejor el proceso de cicatrización de la caja timpánica, el período de evolución variaba de tres a sesenta años. Dos fueron del sexo masculino y diez del femenino. Por otoscopia fueron seleccionados padecimientos que más frecuentemente se presentan en la clínica: poliposis, tejido escamoso, colesteatoma, fibrosis, tejido de granulación, perforaciones de la membrana de diversos tamaños, estados inflamatorios y supurativos, así como caja abierta con oído seco. Los injertos usados habían sido de piel y facia temporal. La edad de nuestros pacientes variaba de trece a setenta años.

Resultados

El estudio histológico revela un común denominador que es el proceso inflamatorio, manifestado por la presencia de polimorfonucleares, linfocitos y células plasmáticas, así como dilatación vascular y en ocasiones marginación leucocitaria. La lesión inflamatoria siempre tuvo mayor violencia en el tejido de la caja que en la membrana.

En todos los cortes de la membrana timpánica, tanto en el lado externo como en el interno, el epitelio se caracteriza por ser plano, estratificado, cornificante, habiéndose perdido la forma cúbica del de la cara interna aun en las perforaciones no marginales. Es necesario insistir en que el epitelio cúbico de la mucosa nunca fue encontrado protruido.

El epitelio encontrado en el fondo de la caja, fue de tipo cúbico o cilíndrico, conservando sus características y tan sólo alterado por el proceso inflamatorio. En varios casos se encontró un detalle histológico que al parecer no ha sido descrito con anterioridad: se trata de una doble capa de epitelio, cuya morfología es similar a la descrita para las células de "reserva" del endocérvix.

El tejido de color blanquecino, el cual clasificamos como epitelio escamoso a la otoscopia, se verificó microscópicamente como una lámina epitelial, estratificada y cornificante.

La proporción de tejido conjuntivo hialino y de fibras que normalmente se encuentran en los procesos cicatrizales, en todos los casos tuvo una escasa proporción y con características muy similares a las descritas en la experimentación, ya que el edema y la separación de las fibras colágenas hacen

pensar en defectos de la cicatrización (sólo un caso de injerto tenía marcada fibrosis).

El proceso exudativo e infiltrativo es dominante sobre el alterativo y proliferativo a nivel histológico en todas las preparaciones y en los dos casos de injerto no puede identificarse el tejido injertado.

La edad y el sexo no mostraron diferencias histológicas. En una de las preparaciones la morfología de la biopsia mostró, invaginaciones epiteliales que forman cavidades redondeadas y su epitelio es del tipo cilíndrico o cúbico, con citoplasma vacuolado; estas células son productoras de moco, la preparación se hizo por técnica de hematoxilina-eosina y después se usó técnica de Schiff, para apreciar el moco dentro de las cavidades que se colorean en rojo.

Comentarios

Los estados infecciosos producen alteraciones en el proceso cicatrizal, ya que las alteraciones bioquímicas y metabólicas, hacen que las fibras encontradas en las preparaciones y la cantidad de tejido colágeno, muestren defectos similares a los encontrados en la experimentación.

Después de haber revisado algunos de los factores que creemos importantes en la cicatrización, no podríamos dejar de reconocer que existen otros en la actualidad no bien conocidos, así como fenómenos y hallazgos que no podemos interpretar correctamente, pero que deben influir, para la producción de la patología en este tipo de alteraciones cicatrizales (Atipias) y aún más, en los resultados quirúrgicos.

Estamos considerando que vale la pena pensar y recapacitar sobre estos problemas, y por qué no, en algunos de nuestros casos difíciles hacer un tipo de estudio previo similar al presentado, antes de emprender esa pequeña aventura que se llama reconstrucción quirúrgica de la caja timpánica, que tantas satisfacciones nos proporciona, pero también tantos dolores de cabeza.

Summary

Healing phenomena of tympanic tissues were studied in 12 patients with chronic suppurative ear. The epithelium of the bottom of the drum was cubic or cilindric altered by inflammation; there was a double epithelial layer, whitish, squameous; it was an epithelial, stratified and cornifying layer.

REFERENCIAS

1. Currier, W. D.: Biochemical and circulatory aspects of wound healing and scar formation. *Laringoscope, 5:* 1668, 1967.
2. Dilallo, L.; Haley, H. B. y Williamson, M. B.: Changes in the Serum Protein Levels During Wound Tissue Regeneration. *Clin. Chem., 9:* 266, 1963.

3. Douglas, D. M. y Ogilvie, R. R.: Wound Healing. *Mod. Trends Surg., 1:* 189, 1962.

4. Goldsmith, G. A.: Human Requirement for Vitamin C and Its Use in Clinical Medicin. *Ann. New York Acad. Sci., 92:* 230, 1961

5. Gould, B. S.: *Ascorbic Acid and Collagen Fiber Formation. Vitamins Hormones,* New York, *18:* 89, 1960.

6. Levenson, S. M.: *Wound Healing and Tissue Repair.* Ed., W. B. Patterson. The University of Chicago, pp. 48-52., 1959.

7. Localio, S. A.; Morgan, M. E. y Hinton, J. W.: The Biological Chemistry of Wound Healing: I. Effect of dl-methionine on the Healing of Wounds in Protein-Deppleted Animals. *Surg. Gynec. Obst., 86:* 582, 1948.

8. Montagna, W.: *The Anatomy and Histology of Normal Skin. The Evaluation of Therapeutic Agents and Cosmetics.* Eds., T. H. Sternberg and V. D. Neucomer. The Blokiston Div., Mcgrau Hill Book Co., New York pp. 1-24, 1964.

9. Roberson, W. Van B. y Schwartz, B.: Ascorbic Acid and the Formation of Collagen. *J. Biol. Chem., 201:* 689, 1953.

10. Sterns, M. L.: Studies on The Development of Connective Tissue in Transparet Chambers in the Rabbit's Eears. *Amer. J. Anat., 66:* 133, 1940.

11. Viziam, C. B.; Matolsty, A. G. y Mescon, H.: Epithelization of Small Wound. *J. Invest. Derm., 43:* 499, 1964.

ANALES
DE LA SOCIEDAD MEXICANA
DE OTORRINOLARINGOLOGIA
Vol. 12. Nº 3-4. Mayo-Agosto. 1969

CONDUCTA QUIRURGICA ANTE EL PACIENTE DE OCENA

MÁXIMO GARCÍA CASTAÑEDA

Se presentan los resultados obtenidos con injertos de dermis en las fosas nasales en casos de ocena; la fetidez nasal se redujo de inmediato y desaparecieron las costras y la resequedad. Los resultados observados con esta técnica son superiores a los logrados con el empleo de materiales acrílicos o plásticos.

HABLAR DE OCENA ante mis compañeros en esta prestigiada Sociedad Mexicana de Otorrinolaringología, sólo para resumir conceptos clásicos o para repetir opiniones consagradas, sería arduo trabajo aunque poco constructivo. En cambio tratar de aportar algo útil, fruto de la experiencia y en forma llana, aunque sea muy poca cosa para tan grande problema, resultará quizá mejor.

Haciendo a un lado el cuadro sintomatológico tan abigarrado de la ocena, sabemos que un solo síntoma, la fetidez nasal crea en el paciente grandes problemas psicológicos y económicos,[1] ya que la sociedad en que vive lo excluye de su seno. Si bien es cierto que el padecimiento en sí es incurable hasta el momento actual,[2, 3] también es cierto que desde principios del siglo se han venido haciendo innumerables intentos con tratamientos médicos y quirúrgicos, con resultados muy temporales o muy mediocres. No obstante, sé que existen centros especializados en los que se trata de hacer un programa rehabilitatorio integral para estos enfermos casi abandonados por la ciencia médica; o bien decepcionados por tratamientos médicos o quirúrgicos anteriores.

Además de los conceptos clásicos por todos conocidos, podría agregar que en una revisión de los expedientes de la consulta de otorrinolaringología del Hospital Juárez de México, se encontró que existe un 1.7% de pacientes con rinitis atrófica o con ocena. En otra revisión en los expedientes en mi consulta particular, encontré la cifra de 0.4% en 11,000 enfermos otorrinolaringológicos. El porcentaje, como se observa, no es tan despreciable.

Otro dato de interés, quizá fuera el hecho de que yo no he encontrado ocenosos en nuestra población indígena.

El tratamiento de los pacientes con rinitis atrófica o con ocena ofrece similares problemas, ya que la sintomatología es parecida. Ruskin[4] desde 1932 sentó lo que parecían ser las bases histopatológicas que diferencian ambos padecimientos: Afirmaba que la rinitis atrófica es el resultado o la consecuencia secundaria de una infección crónica; en cambio la ocena con sus lesiones de fibrosis y de endarteritis obliterante hace pensar en un padecimiento general y primario. Thornell[5] en 1946 afirmó que los cambios en la mucosa nasal son de degeneración y metaplasia del epitelio ciliado y columnar virando hacia el escamoso y estratificado, existe fibrosis submucosa e infiltración linfocitaria sobre todo en el área de las glándulas mucosas; las arterias y arteriolas revelan proliferación de la íntima y frecuentemente fibrosis perivascular; a veces se encuentran cuerpos hialinos en la submucosa y siempre evidencia de inflamación crónica.

En ambos padecimientos las lesiones hipotróficas son irreversibles, con invasión de intensa fibrosis, que da por resultado no sólo las enormes cavidades en fosas nasales, sino los cambios tan característicos en la pirámide nasal que dan esa facies tan conocida por nosotros.

Todas las operaciones que se han puesto en práctica para reducir el calibre de las fosas nasales publicadas durante las primeras cuatro décadas de este siglo[6] han sido de resultados poco satisfactorios, ya que no se tomaba en cuenta en ellas los elementos básicos para efectuar una cirugía integral que resuelva al mismo tiempo los problemas de la fisiología y de la morfología nasal alterada.

Cuando en el año de 1960 el profesor Maurice H. Cottle[7] y su grupo, difundieron en México su criterio al respecto y presentaron sus resultados; al menos a mí se me extendió un panorama mucho más amplio, comenzando a operar este tipo de pacientes bajo estas bases.

Aunque todos conocemos este criterio, me agradaría resumir en unos cuantos párrafos y a grandes rasgos el pensamiento quirúrgico que se debe seguir:

1. Reducir en altura y a lo ancho la parte ósea de la pirámide nasal, alineando el perfil, que en la mayor parte de los casos es típicamente anormal, a base de osteotomías medias y laterales extramucosas; reduciendo también en altura el septum nasal.

2. Estrechar el vestíbulo y el lóbulo nasal, que en el ocenoso se ha ido convirtiendo durante la evolución de su padecimiento en un vestíbulo fetaloide o negroide. Deberá modificarse según los caracteres étnicos del enfermo; es decir, un vestíbulo cuyos diámetros mayores sean verticales u oblicuos, no horizontales. Esto se logra a base de trabajo en las cruras, seccionándolas en su parte alta y uniendo los segmentos internos en la línea media con puntos transfictivos. Habrá ocasiones en que se deba alar-

gar la columela y reducir cuanto sea necesario en anchura la pirámide nasal, reimplantando más cerca de la línea media las alas de la nariz.

3. Tratar de acercar los cornetes inferiores al septum, previa disección extramucosa de la pared externa de las fosas nasales, fracturando la implantación del cornete inferior atrófico a todo lo largo. Después, en la bolsa extramucosa así formada introducir "algo" de forma y consistencia tal que no se elimine, o bien que no se reabsorba totalmente para que la estructura del cornete inferior así formado persista, favoreciendo la conducción y las turbulencias normales del aire respiratorio.

Es importante el concepto de respetar la integridad de la mucosa nasal, evitando los desgarros y efectuando las incisiones en la piel, ya que la infección o las adherencias pueden malograr el resultado perseguido.

A pesar de esto, existen cuando menos dos puntos débiles al efectuar esta cirugía:

a) El orificio coanal posterior, difícilmente abordable, no puede ser recalibrado; continúa amplio y esto favorece las resequedades rinofaríngeas. Tal vez la solución próxima a este problema sean las inyecciones infiltrando en los sitios clave sustancias del tipo del dimetilpolixiloxano; aunque asiento esto aquí como una idea únicamente, digna de ser tomada en cuenta.

b) Los materiales interpuestos entre la mucosa despegada del cornete inferior atrófico o ausente, se absorben o son eliminados al cabo de algún tiempo. El tratar de resolver este punto *(b)* es lo que me ha impulsado a elaborar el presente trabajo:

Las infiltraciones de parafina o de plásticos líquidos, las resinas, los metales, los plásticos sólidos implantados en este sitio y en este padecimiento, como el teflón, silastic, la esponja de ivalón;[8, 9, 10, 11] se eliminan casi siempre. Los trasplantes autólogos, homólogos y heterólogos usados en años anteriores tienden a absorberse y desaparecer en poco tiempo. Cottle cita[7] un caso en el cual hubo de practicar 10 trasplantes de hueso en 10 años. Han sido usados en la ocena como trasplantes, el hueso y el cartílago autólogo del septum nasal; hueso desperdiciado y cartílago liofilizado homólogo y heterólogo; hueso homólogo y autólogo de cresta ilíaca y de cartílago costal.[7, 10, 11, 12, 13, 14]

A principio de 1965, al estar observando una intervención quirúrgica en el Hospital Juárez, los cirujanos reconstructores[15] usaron como material de injerto, dermis del mismo paciente para corregir un dorso nasal sumamente hundido; ahí nació la idea de que emplear este material en mis pacientes con ocena. He revisado la literatura médica al respecto y no he podido encontrar ninguna cita en la cual se indique el uso de la dermis humana en la reconstrucción del cornete inferior en la ocena; en cambio, sí existen muchas referencias,[16, 17, 18, 19, 20, 21, 22] en donde puede verse que desde hace varios lustros ha sido usada la dermis para rellenar depresiones, para reparar hernias o tendones seccionados, en cirugía de la articulación

temporomaxilar, en la duramadre, en el interior del tórax, y en el abdomen. Lexer[10] usó dermis para levantar la punta de la nariz, el ala, y en la reconstrucción total de una oreja. Eitner[12] en 1920 la usó para rellenar depresiones subcutáneas en la cara de un paciente al que con anterioridad se le había inyectado parafina. Blair, Brown y Straastma[10, 22] en 1932, para reparar dorsos nasales hundidos.

Se sabe también qué es lo que ocurre al cabo del tiempo con la dermis trasplantada: Peer y Paddock[13] desde 1937 publicaron que la dermis es capaz de producir quistes epidermoides a partir de los elementos epiteliales del folículo piloso y de las glándulas sebáceas y sudoríparas; en algunos de estos quistes encontraron material córneo; aunque agregan que estos quistes son siempre microscópicos. Se sabe también que la glándula sebácea[17] ya no es reconocible después de dos semanas; que los folículos pilosos desaparecen después del segundo mes; que las glándulas sudoríparas pueden ser reconocidas al cabo de un año, aunque se nota que su sitio va siendo ocupado por tejido conectivo. Cannaday[10] estudió en 1946, 129 trasplantes de dermis en diferentes partes del organismo humano y resume sus observaciones diciendo que la dermis se incorpora e irriga rápidamente, que tiene buena vitalidad, que puede sobrevivir en condiciones adversas, que posee gran fuerza a la tensión, muy buena circulación y que es gradualmente sustituida por tejido fibroso.

Técnica usada

Para la obtención del trasplante de dermis hemos seleccionado la zona cercana y por arriba de la cresta ilíaca del paciente, ya que en este sitio la dermis presenta un grosor promedio de 5 a 6 milímetros, suficientes para la reconstrucción del cornete inferior atrófico en la mayoría de los casos. Existen otros sitios en el organismo donde la dermis es más gruesa, como en la región glútea o por ejemplo, aunque la toma del trasplante en este sitio produciría más problemas en el postoperatorio inmediato.

Previo lavado y antisepsia adecuada de la región, se raspa la epidermis con una lija industrial esterilizada del 0 o del 00; cuando la sangre brota uniformemente de toda la superficie delineada de antemano, se diseca la dermis de su lecho adiposo. Este trasplante presenta entonces dos superficies cruentas, lo cual es lo más adecuado para una revascularización temprana o integral.

Del tejido así obtenido se cortan tiras de 2 centímetros de ancho y de todo el largo necesario. Cada tira se introduce cuidadosamente, tratando de evitar contaminaciones, en la bolsa submucosa intranasal preparada con anterioridad y con el cuidado necesario para evitar perforaciones, ya que estas harían que se infectara el trasplante en el postoperatorio inmediato. Así se ofrece a nuestra vista el aspecto macroscópico de un enorme cornete

inferior. Con el tiempo y al venir la reducción normal en el volumen de este neocornete, al ser sustituido este por el tejido conjuntivo fibroso, el cornete ofrecerá un aspecto más cercano a lo normal. Se suturan las heridas cutáneas del vestíbulo nasal y del sitio donante con dermalón.

La fosa nasal no se tapona, aunque es conveniente entrecerrarla con una tela adhesiva, para evitar tracciones y para evitarle al enfermo, al mismo tiempo que recordarle la inconveniencia de tocarse o sonarse las fosas nasales.

Cuando ha sido necesario efectuar en el paciente algún trabajo rinoplástico o la rinoplastía completa descrita, ésta será manejada en el postoperatorio inmediato en la forma convencional de cada cirujano.

Evolución

Durante los primeros días he observado que puede existir epífora uni o bilateral, debida al bloqueo de la vía lagrimal baja; oste síntoma desaparece pronto.

La fetidez nasal se reduce de inmediato, desapareciendo las costras y la resequedad.

A partir de la segunda semana, en la mayoría de los enfermos se observan dentro de la nariz en la superficie del cornete algunos mamelones carnosos muy sangrantes al tacto instrumental, que me inquietaron al principio, pensando que era una forma de rechazo del trasplante. El estudio histológico del mamelón descrito[23] muestra que se trata de tejido de granulación, hipertrófico, con neoformación capilar y una redundante actividad conjuntiva con abundancia de fibroblastos, con zonas hialinas y atrofia glandular; no se observó epitelio ciliado; por todos estos datos diagnósticos, esto nos induce a pensar que se trata del tejido trasplantado, que por alguna razón irrumpe a través de la delgada mucosa. Pronto no obstante desaparece este mamelón, para volver a aparecer uno nuevo en otro sitio, hasta que finalmente ya no se observan. Las formaciones glandulares observadas corresponden probablemente a glándulas sebáceas en vías de regresión, rodeadas de tejido fibroso; observándose problema infeccioso.

Comentario

El tratamiento quirúrgico con miras a la rehabilitación de los pacientes con rinitis atrófica o con ocena que he tratado de resumir aquí, me parece eficaz en los pacientes tratados. El trasplante de dermis para rehacer la estructura del cornete inferior en mis enfermos y hasta la fecha, parece resolver favorablemente uno de los puntos débiles de esta terapéutica. Comparando mis resultados en mi pequeño lote de enfermos operados con esta técnica, con los resultados de mis operados en los años anteriores, donde usé materiales plásticos de implante entre ellos el ivalón en esponja, acrí-

licos y silastic, o bien hueso cartílago, durante el mismo período de observación, la conclusión es a favor de la dermis, ya que ésta no se elimina, se integra siendo reemplazada por tejido fibroso y conserva el aspecto macroscópico de la estructura que reconstruimos.

Este no es un trabajo de tipo estadístico; no obstante debo decir que en el curso de los 10 últimos meses se han operado con esta modificación táctica del trasplante dérmico 7 enfermos. Durante el período de julio de 1964 a enero de 1965 se operaron con otras técnicas de implantes, 12 pacientes. Las conclusiones personales aunque puedan parecer prematuras, son en el mismo lapso de observación clínica postoperatoria por la dermis. Debe efectuar nuevos y seriados estudios sobre todo histológicos del trasplante integrado, y una vigilancia a plazo más largo para obtener conclusiones definitivas; aunque consideré oportuno presentar a la consideración de esta prestigiada sociedad, esto que no deja de ser sino una modesta y optimista comunicación que modifica tácticamente una técnica quirúrgica al tratamiento de la ocena que es de todos los presentes bien conocida.

Summary

The results obtained with grafts of dermis in the nasal fossae in ozena cases, are presented; the nasal odor diminished immediately and crusts and dryness disappeared. The results of this technique are better than the ones obtained with acrylic or plastic materials.

REFERENCIAS

1. Fabricant, N. D.: Sexual Functions and the Nose. *Amer. J. Med. Sci. 239:* 499, 1960.
2. Fitzugh Jr., W. N.: Atrophic Rhinitis and Ozena. *Arch. Otolaryngology, 24:* 405-406, 1945.
   24: 405-406, 1945.
3. Jackson, R. C.: Use of Antireticular Cytotoxic Serum in Atrophic Rhinitis. Ozena. *Laryngoscope, 56:* 343-351, 1946.
4. Ruskin, L. S.: Rationale of Estrogen Therapy of Primary Atrophic Rhinitis (Ozena). *Arch. Otolaryngology, 36:* 632-649, 1942.
5. Thornell, William. C.: Ozena. *Arch. Otolaryng, 52:* 97-98, 1950.
6. Kirschner, N.: *Tratado de Técnica Operatoria General y Especial,* Editorial Labor. Tomo III, 1937.
7. Cottle, H. M.: *Cirugía Reconstructiva de la Pirámide Nasal y Septum.* Editado por la U.N.A.M., Julio 1960.
8. Pressman, J.: Nasal Implants. *Laryngoscope, 52:* 582,-600, 1952
9. Proud, O'Neil. G.: Acrylic Resin Implant for Atrophic Rhinitis. *Laryngoscope, 57:* 256-262, 1947.
10. Woodruff, F. A. M.: *The Transplantation of Tissues and Organs.* Editorial Charles, C. Thomas, 4-21-237-284-286, 1960.
11. Azuara, T. I.: El Uso del Teflón en la Cirugía Nasal. *An. Soc. Mex. Otorrinolar, 7:* 31, 1964.
12. Ruskin, S. L.: A differential Diagnosis and Therapy of Atrophic Rhinitis and Ozena. *Arch. Otolaryng., 15:* 222-256, 1932.
13. Peer, L. A.: *The Transplantation of Tissues and Organs.* Edit. Williams 1941.
    and Wilkins, Batimore, 398, 1955.
14. Wingrave, W.: Citado por Cullom, M. M.: Ozena. *J. A. M. A. 117:* 987,

15. Prado, P. R.: Comunicaciones Personales e Información Bibliográfica de 10, 13, 16, 17, 18, 19, 20, 21 y 22.
16. Georgiado, N. G.: The Surgical Correction of Temporo-Mandibular-Joint Dysfunction by Means of Autogenous Dermal Grafts. *Plast. Reconst. Surg., 1:* 68-72, 1962.
17. Armstead, W. W.: The Experimental Use of Skin Autografts Intraperitoneally. *Plast. Reconst. Surg., 18:* 9-10, 1956.
18. Norton, Charles; Cambell, F. y Connor, R.: Behavoir of Split, Dermal and Full Thickness Grafts in Thoracic Cavity., An Experimental Study, *Arch. Surg. 70:* 221, 1955.
19. Cannaday, J.: The Use of the Cutis Graft in the Repair of Certain Types of Incisional Hernias and Other Conditions. *Ann. Surg., 115:* 775-781, 1942.
20. Crawford, H.: Dura Replacement. An Experimental Study of Derma Autografts and Preserved Dura Homografts. *Plast. Reconst. Surg., 19:* 299-318, 1957.
21. Johnson, H. A.: Dermis Graft for Post-Leprosy Muscular Wasting in the Hand. *Plast. Rec. Surg. 27:* 624-626, 1961.
22. Straatsma, C. R.: Use of the Dermal Graft in the Repair of Small Saddle Defects of the Nose. *Arch. Otolaryngology, 16:* 506-509, 1932.
23. Torres C., A.: Estudio histológico para este trabajo.

ANALES
DE LA SOCIEDAD MEXICANA
DE OTORRINOLARINGOLOGIA
Vol. 12. Nº 3-4. Mayo-Agosto, 1969

¿ENDOSCOPIA POR FIBRA OPTICA O ENDOSCOPIA CONVENCIONAL?

ABRAHAM BERKSTEIN y NOÉ BARAN.

En una comparación entre la luminosidad proporcionada por una fuente luminosa de endoscopia convencional y la que se obtiene con la fibra óptica, se observa la franca superioridad de esta última, según se midió con un luxómetro con célula fotoeléctrica de selenio.

EL ADVENIMIENTO de la llamada fibra óptica como auxiliar lumínico en la endoscopia ha revolucionado por sus cualidades de nitidez el campo de la endoscopia.

El propósito de este trabajo es proporcionar información objetiva sobre bases científicas de las ventajas que nos aporta en el terreno de la iluminación de las cavidades que competen a nuestra especialidad con esta nueva y espectacular claridad que nos proyecta la fibra óptica.

El auge de toda una serie de instrumentos novedosos que han incursionado en el armamentarium endoscópico y que seguramente han despertado la curiosidad de los otorrinolaringólogos serán mencionados con el objeto de familiarizarnos con ellos, puesto que parece haber un criterio unánime en que su uso será estandarizado por todos nosotros en un futuro que a mi parecer es ya palpable.

El principio de la fibra óptica es totalmente diferente al de la luz convencional para endoscopia, por las cualidades siguientes.

a) La fuente luminosa es proporcionada por un foco de luz sumamente intensa como el que proporciona luminosidad a los proyectores de transparencias.
b) La conducción de esta corriente luminosa se propaga a través de un cable en cuyo lúmen varios centenares de fibras de cuarzo trasmiten la luz.
c) El tallo no culmina en un foco como estamos habituados sino es de cuarzo alojado en una camisa de metal.

La iluminación por medio de la fibra óptica ha impresionado favorablemente a cuantos la hemos utilizado y es evidente que es superior en cualidad a la luz que se obtiene con los instrumentos que son de todos nosotros conocidos, sin embargo no existe ningún estudio sobre la ya mencionada cualidad desde el punto de vista objetivo, es el propósito de este trabajo, como ya mencionamos, aportar los resultados obtenidos con mediciones comparativas entre ambos métodos exploratorios.

Se seleccionó para este estudio un luxómetro objetivo con célula fotoeléctrica de selenio con filtro de corrección de vista cuyo recorrido de la escala es casi logarítmica y cuyo principio es el siguiente; la célula fotoeléctrica por la influencia de la luz en el circuito cerrado de medición produce una corriente eléctrica cuya intensidad depende de la potencia de la energía lumínica. Esta corriente se mide por un sistema de cuadro móvil de alta sensibilidad protegida contra choques, en la escala del instrumento pueden leerse los valores de la potencia lumínica en unidades de lux o piecandela (foot candle).

Como información pertinente se recordará que en general los luxómetros se taran mediante lámparas de filamento metálico verificadas por laboratorios oficiales, con una temperatura de color de aproximadamente 2800° K (Kelvin). Como unidad lumínica sirve el "lux". Un lux es la potencia lumínica producida por una fuente de luz de una candela (bujía nueva) en una superficie perpendicular al flujo luminoso colocada a una distancia de 1 M.

Entre la moderna unidad lumínica "lux" y las demás unidades lumínicas aún en uso hay las relaciones siguientes:

1 lux (Lx) = 0,98 lux Internacional =
1,16 lux Hefner = 0,09 foot candle.

La sensibilidad espectral de la célula de selenio difiere de la del ojo, ya que el tarado del luxómetro se hace con lámparas de filamento metálico de 2800° K, los valores indicados por la aguja de estos instrumentos se deberán multiplicar por un factor de corrección correspondiente. Al tratarse de fuentes lumínicas de diferente composición espectral que las lámparas incandescentes, lámparas de sodio y de mercurio o al tratarse de alumbrado incandescente de gas. Para evitar tales diferencias y operaciones matemáticas decidimos usar el luxómetro matrux 2 con filtro de corrección de vista adecuado, el cual adapta la sensibilidad espectral del luxómetro a la curva de la vista con precisión prácticamente suficiente.

Notas Generales sobre Medición de la Iluminación

A) Una exposición prolongada a una fuente luminosa de moderada intensidad (más de 300 lux) y una exposición breve a una fuente

muy intensa causan un error temporal negativo que puede ser hasta de 5%.

Este error se consideró en la elaboración de este estudio.

Material y Método

En un cuarto de revelado fotográfico se llevó a cabo la lectura de dos equipos de endoscopia en unidades lux, con el instrumento ya descrito; se seleccionó como prototipo de iluminación convencional a un laringoscopio de comisura anterior Jackson adulto y un transformador eléctrico national y como iluminación de fibra óptica se escogió la fuente luminosa fabricada por la casa Pilling y que consta de la fuente de luz, 2 cables y el laringoscopio de Jako Pilling con 2 tallos, a su máxima intensidad la lectura con el equipo convencional fue de 185 lux a una distancia de ictmo; a la misma distancia con el set de fibra óptica fue de 1200 lux a mediana intensidad.

Ante evidencia de esta naturaleza los comentarios sobran.

Comentario

Es pertinente discutir algunos aspectos respecto a la fibra óptica; sus ventajas y desventajas ya fueron someramente analizadas, y quisiera hacer hincapié en un hecho de importancia que es notable y es la ausencia del foco, en cuantas ocasiones en el momento crucial de una endoscopia peroral el foco se funde y los problemas que surgen de tal inconveniente nos pueden orillar al caos, otro hecho importante es la uniformidad de la intensidad de la luz que no fluctúa como sucede con los aparatos de uso convencional; eliminándose así las altibajas desagradables en las exploraciones endoscópicas.

Es importante recalcar que siendo una fuente luminosa de carácter proximal, evita que el accidente desafortunado y potencial de una explosión se desencadene en el interior de un paciente por algún falso contacto o ruptura del foco.

Por otro lado la erogación que presupone la adquisición del equipo de fibra óptica en la actualidad aún no es accesible al médico privado por lo que los centros hospitalarios son los que deben contar con este tipo de fuente luminosa.

Como auxiliar en los procedimientos de microlaringocirugía es ideal puesto que complementa en forma impresionante la luz del microscopio.

Summary

In a comparison between the luminosity obtained with a light source for conventional endoscopy, and the illumination obtained with optic fiber system, a definite superiority of the latter was seen, as it was measured with a photoelectric cell luxometer.

ANALES
DE LA SOCIEDAD MEXICANA
DE OTORRINOLARINGOLOGIA
Vol. 12. Nº 3-4. Mayo-Agosto, 1969

HIPOACUSIAS CONDUCTIVAS DE ORIGEN TRAUMATICO

PELAYO VILAR-PUIG*

Se presentan 19 casos de traumatismos de oído medio y se muestran los diversos hallazgos patológicos. Trece casos fueron operados; se hace hincapié en los traumatismos craneoencefálicos. Se insiste en la necesidad de buscar el antecedente traumático en todo caso de hipoacusia conductiva en etiología no precisa, y en la importancia de practicar estudio audiológico sistemático en todo paciente traumatizado de cráneo.

LOS AVANCES de la microcirugía otológica han beneficiado en gran manera a los pacientes con lesiones traumáticas del oído medio. La patología encontrada es muy diversa y exige del cirujano otólogo el empleo de todos los recursos de la cofocirugía.

La clasificación de estos casos de acuerdo con el tipo de traumatismo (directo o indirecto) y el agente causal, la presentamos en la tabla I.

TABLA I

Traumatismos Directos

Introducción de objetos punzantes.
Introducción de materias candentes.
Chorros de substancias líquidas o gaseosas.
Presiones positivas de la columna de aire del conducto (explosiones, manotazos, caídas sobre el agua) o presiones negativas (succiones).
Maniobras inexpertas para extraer cuerpos extraños o cerúmenes.
Actos quirúrgicos.

Traumatismos Indirectos

Traumatismos craneoencefálicos.

Esta comunicación tiene por objeto presentar nuestra experiencia en 19 casos de hipoacusias conductivas puras o mixtas, secundarias a lesiones

* Otorrinolaringólogo del Hospital Central de Concentración Nacional Pemex. México, D. F.

TABLA II

TRAUMATISMOS DIRECTOS

Caso No.	*Tipo de Traumatismo*	*Pérdida en dB para la Zona de la Palabra*	*Lesiones Encontradas*	*Técnica quirrúgica utilizada*	*Ganancia en dB para la Zona de la Palabra*	*Diferencial Aéreo-Osea por Cerrar*
1	Pelotazo sobre pabellón	30	Perforación timpánica	Miringoplastia	20	13.3
2	Extracción de cerumen	28.3	Perforación timpánica	Miringoplastia	20	16.6
3	Introducción accidental de un pasador durante el sueño	33.3	Perforación timpánica	Miringoplastia	21.6	8.3
4	Chorro de petróleo a presión en el conducto	Simulación de anacusia Real 36.6	Perforación timpánica	Ninguno a causa del problema medicolegal	—	—
5	Extracción de cuerpo extraño	46.6	Fractura del mango del martillo. Cicatrices timpánicas	No intervenido	—	—
6	Extracción de cuerpo extraño	40	Perforación timpánica subtotal	No intervenido	—	—
7	Explosión	66.6	Perforaciones múltiples. Fractura apófisis larga de yunque y necrosis apófisis lenticular	Timpanoplastia Interposición del yunque	0	66.6
8	Introducción de astilla en el conducto	35	Fractura del mango del martillo y desarticulación incudomaleolar	Interposición de la cabeza del martillo	15	10
9	Debridación de forúnculo del conducto	60	Perforación timpánica Desarticulación de yunque. Fractura de la supraestructura de estribo	Timpanoplastia Columnización con el yunque	15	13.3
10	Extracción de cuerpo extraño	46.6	Luxación completa del yunque	Interposición del cuerpo del yunque	26.6	20
11	Extracción de cuerpo extraño	73.3	Luxación incudomaleolar. Fijación de cadena en ático Fijación de estribo	Timpanostapedopexia	48.6	10

TABLA III

TRAUMATISMOS INDIRECTOS

Caso No.	*Tipo de Traumatismo*	*Pérdida en dB para la Zona de la Palabra*	*Lesiones Encontradas*	*Técnica Quirúrgica Utilizada*	*Ganancia en dB para la Zona de la Palabra*	*Diferencial Aéreo-Osea por Cerrar*
1	Accidente automovilístico	58.3	Desarticulación incudoestapedial Perforación timpánica	Timpanoplastia Interposición del cuerpo del yunque	28.3	16
2	Caída de 3 metros de altura	35	Desarticulación incudoestapedial	Interposición de polietileno	15	18.6
3	Caída de un poste sobre el cráneo	50	Desarticulación incudoestapedial. Subluxación de estribo	Estapedectomía con substitución por prótesis de alambre	21.6	0
4	Caída de un automóvil en marcha	26.6	Desarticulación incudoestapedial Necrosis apófisis lenticular.	Interposición del cuerpo del yunque	16.6	3.3
5	Caída de un automóvil en marcha	33.3	No se hallaron lesiones al explorar caja.	Ninguno	—	—
6	Caída de un barril sobre el cráneo	80	Tímpano normal	No intervenido	—	—
7	Caída de 3 metros de altura	OD 33.3 OI 30	Tímpanos normales	No intervenido	—	—
8	Caída de un automóvil en marcha	33.3	Tímpano normal	No intervenido	—	—

de origen traumático. De éstos nos interesan en especial 8 casos consecutivos a traumatismos craneoencefálicos, que en la última década han cobrado un interés particular.

En las tablas II y III se encuentran resumidos los datos principales sobre nuestros casos. No se han incluido aquí aquellos pacientes que presentaron perforaciones timpánicas traumáticas que cerraron espontáneamente. Tampoco hemos incluido casos con lesiones del tímpano y la cadena pero con hipoacusias neurosensoriales puras.

Comentario

Traumatismos directos

Los traumatismos directos son relativamente frecuentes y su diagnóstico rápidamente establecido. No hay que olvidar sin embargo, que si ha transcurrido mucho tiempo desde el accidente, el paciente puede olvidar y aun ignorar el antecedente traumático.

Las lesiones pueden ser muy variadas, desde la simple perforación que cierra espontáneamente hasta perforaciones grandes y permanentes con lesiones de la cadena osicular, o sin ellas. Si a lesiones traumáticas se agregan procesos infecciosos como en el caso No. 11 podemos encontrar secuelas asociadas como fue la fijación de la cadena. En el caso No. 7 en que cerramos las perforaciones, fracasamos en el intento de mejorar la audición; a nuestro juicio esto es explicable por las lesiones fibroinflamatorias tan graves secundarias a la infección y a la quemadura.

Hacemos especial mención del caso No. 4 en que la perforación timpánica fue ocasionada por un chorro de petróleo a presión. El paciente simulaba una anacusia, teniendo únicamente una pérdida de 36.6 dB para zona de la palabra. La curva real se obtuvo mediante la prueba de arrastre, la audiometría automática, etc.

No queremos cerrar la discusión de estos casos de traumatismos directos sin hacer hincapié en los 6 pacientes con lesiones yatrogénicas. Creemos que todo lo que se insista a nivel de médicos generales y de estudiantes nunca será suficiente, para prevenir tan lamentables accidentes.

Traumatismos indirectos

Las lesiones de la cadena osicular en los traumatizados de cráneo se conocen desde que Voss las mencionó en 1936. Keleman en 1944 (citado por Ballantyne)[14] revisó secciones de temporales de pacientes que habían fallecido a causa de traumatismos craneoencefálicos y encontró en algunos de ellos desarticulación incudoestapedial e incudomaleolar. A pesar de estos descubrimientos nada se hizo por tratar estas lesiones hasta que Thorburn en 1957[16] publicó un caso resuelto con éxito utilizando técnicas

de timpanoplastia. Poco tiempo después Hough informó de otro caso tratado con cirugía y a partir de entonces las publicaciones se hacen más frecuentes y las casuísticas más ricas.

Hough y Stuart[8] en 1968 publican la serie más extensa que hemos hallado en la literatura de casos operados. Logran reunir 31 pacientes en el lapso de 10 años. En la revisión bibliográfica que hicieron sólo encontraron 45 casos comunicados en la literatura mundial a los que ellos agregan sus 31 casos. Nosotros en 1968 publicamos dos de los que aquí presentamos.[17]

Las lesiones encontradas varían con el agente causal y la intensidad del traumatismo. Podemos encontrar lesiones únicas o múltiples de la cadena osicular, asociadas, o no, a lesiones de la membrana timpánica.

La lesión más frecuentemente descrita en la literatura es la desarticulación incudoestapedial. Thorburn;[16] Gisselsson;[6] Bouche y Richard;[5] Ballantyne;[3] Abouiker y Cols.;[1] Hough y Stuart.[8] Este tipo de lesión ha sido resuelta de distintas formas por los diversos autores; variando con el tipo de lesión y con la experiencia del cirujano (realineación de huesecillos, interposición de yunque, interposición de polietileno, estapedectomía, interposición de hueso cortical, etc.).

La fractura del estribo es otra lesión a menudo descrita (Robinson;[10] Aboulker y Cols.,[1] Sade;[11] Bicknell;[4] Hough y Stuart[8]). En ninguno de nuestros casos la hemos observado, solo tuvimos un paciente con subluxación del estribo en la ventana oval, lesión que no hemos visto descrita.

La dislocación masiva del yunque es otra lesión que Hough y Stuart[8] encontraron en el 57.1% de sus casos. Aboulker y Cols., publicaron dos casos.[1]

La fractura del martillo la hallaron Hough y Stuart[8] en el 11% de sus pacientes. Hamond (citado por Ballantyne),[14] en 1964 comunicó un caso de desarticulación del martillo, el cual yacía sobre el promontorio completamente libre.

Hough y Stuart[8] hallaron que en 25% de sus casos había fijación de la porción superior de la cadena y en el 34% patología asociada (timpanoesclerosis, colesteatoma, otitis media supurada, etc.). En todos nuestros pacientes se trató de lesiones puramente traumáticas.

Los mismos autores hallaron fractura de la pared posterior del conducto auditivo externo en 66% de los pacientes; nosotros la encontramos en un caso.

De nuestros cinco pacientes intervenidos, en cuatro hallamos desarticulación incudoestapedial, en uno de ellos no aparente hasta hacer la exploración dinámica de la cadena, ya que existía tejido cicatrizal entre los dos huesecillos, dando la impresión de una articulación normal. En dos casos utilizamos la interposición del cuerpo del yunque y en uno la

interposición de polietileno. En este último (caso No. 2) no obtuvimos un mejor cierre de la diferencial aéreo-ósea por no colocar un polietileno de mayor longitud, lo cual no hicimos porque Ballantyne[3] tuvo un caso similar en el que el polietileno necrosó por presión a la supraestructura del estribo.

En el caso No. 3, en el que además de la desarticulación incudoestapedial existía una subluxación del estribo en la ventana oval, nos vimos obligados a la estapedectomía y substitución por prótesis de alambre, obteniendo un cierre de la diferencial aéreo-ósea a 0 dB en la zona de la palabra.

En el caso No. 5, con una pérdida de 33.3 dB para la zona de la palabra, con audiogramas seriados durante varios meses después del traumatismo y con otoscopia normal, al hacer la exploración de caja no hallallamos lesión alguna que explicara la hipoacusia. Esto nos hace pensar que pudieran existir lesiones difusas de las cápsulas articulares, no detectables a la exploración microquirúrgica.

Conclusiones

1. Las lesiones traumáticas del oído medio son susceptibles de ser tratadas mediante el empleo de las técnicas de microcirugía, de ahí la importancia de diagnosticarlas.

2. Ante toda hipoacusia conductiva de etiología no precisada se debe insistir en buscar el antecedente traumático.

3. En el grupo de traumatismos directos, por lo general la causa suele ser obvia y el diagnóstico es rápidamente establecido.

Lo contrario sucede en los traumatizados de cráneo, dependiendo de los siguientes factores: *a*) la hipoacusia puede no hacerse notoria por la gravedad del paciente *b*) si se trata de niños no suelen manifestar su hipoacusia *c*) si se trata de hipoacusias monolaterales pueden no llamar la atención del paciente *d*) puede suponerse equivocadamente que la hipoacusia es de tipo neurosensorial.

4. El estudio sistemático de todo traumatizado de cráneo desde el punto de vista audiológico es el único que logrará descubrir estos casos. Nosotros hemos localizado en un año y medio ocho casos. La localización de estos pacientes se ha logrado gracias al examen audiológico de rigor a que se ha sometido a todo traumatizado de cráneo que ingresa a nuestro hospital.

Summary

Nineteen cases of middle ear trauma, are presented, and the different pathologic findings, are shown. Surgery was used in 13 cases; craneoencephalic trauma is emphasized. Stress is made on the need of looking for

the trauma antecedent in cases of conductive hypoacusia of unclear ethiology, and on the importance of carrying out rutinely audiologic study in all craneal trauma patients.

REFERENCIAS

1. Aboulker, P.; Sterkers, J. M.; Gobin, X. y Marzin, P.: Luxations Traumatiques des Osselets. Quelques remarques a propos de 6 cas operés. *Ann. Oto-Laryn. 81:* 545, 1964.
2. Arrag, F. G. y Paparella, M. M.: Traumatic Fracture of the Stapes. Laryngoscope *74:* 1329-1332, 1964.
3. Ballantyne, J.: A case of Traumatic Disruption of the Incudo-Stapedial Joint. *J. Laryn. Otol. 76:* 661, 1962.
4. Bicknell, M. R.: Bilateral Traumatic Interruption of the Ossicular Chain. *J. Laryng. Otol. 80:* 748, 1966.
5. Bouche, J. y Richard, J. M.: Traumatic Luxation of the Incus: Operative Repositioning. *Ann. Oto-Laryng. 77:* 840, 1960.
6. Gisselsson, L.: Bilateral Luxation of the Incudo-Stapedial Joint. *J. Laryng. Otol. 72:* 329, 1958.
7. Hough, J. V. D.: Malformations and Anatomical Variations Seen in the Middle Ear During the Operation for Mobilization of the Stapes. *Laryngoscope 68:* 1337, 1958.
8. Hough, J. V. D. y Stuart, W. D.: Middle Ear Injuries in Skull Trauma *Laryngoscope 78:* 899-937, 1968.
9. Mawson, S. R.: *Disease of the Ear.* Londres. 1963.
10. Robinson, M.: Stapedial Fracture Following Head Trauma. *Laryngoscope 71:* 181, 1961.
11. Sade, J.: Traumatic Fracture of Stapes. *Arch. Otolaryng. 80:* 258, 1964.
12. Schucknecht, H. F.: A Clinical Study of Auditory Damage Following Blows to the Head. *Ann. Otol. 59:* 331, 1950.
13. Schucknecht, H. F.; Neff, W. y Periman, H. B.: An experimental Study of Auditory Damage Following Blows to the Head. *Ann. Otol. 60:* 273-289, 1951.
14. Scott-Brown, W. G.; Ballantyne, J. y Groves, J.: *Disease of the ear, nose and throat.* Londres. 1965.
15. Sudaka, J.: Rupture traumatique de la chaine ossiculaire. *Ann. Oto-Laryng. 82:* 459-462, 1965.
16. Thorburn, I.: Post-traumatic Conduction Deafness *J. Laryn. Otol. 71:* 52, 1957.
17. Vilar-Puig, P.; Fernández, A. y López, F.: Hipoacusia conductiva en el traumatizado de cráneo *Acta O. R. L. Iber. 19:* 201-208, 1968.

ANALES
DE LA SOCIEDAD MEXICANA
DE OTORRINOLARINGOLOGIA
Vol. 12. Nº 3-4. Mayo-Agosto, 1969

RADIACION IONIZANTE

Rodolfo Díaz Perches

En la actualidad es muy reducido el número de padecimientos benignos en los que se emplean las radiaciones ionizantes en vista de los riesgos inherentes. La irradiación de pacientes de lupus parece favorecer la aparición de cánceres de la piel. El tratamiento con radiaciones ionizantes debe limitarse a enfermedades malignas.

El empleo de las radiaciones ionizantes en medicina, fue inmediato a su descubrimiento en 1896. Tan pronto como 1902, aparece la primera descripción de un tumor maligno de la piel, atribuible al empleo de este nuevo agente físico. Al finalizar la segunda década de este siglo ya se contaban por cientos las víctimas que el empleo de las radiaciones ionizantes había producido. Así, existe en Hamburgo un monumento para estas personas que, ignorando sus efectos, se expusieron a sobredosis de radiación y perdieron su vida a consecuencia de ello.

Más tarde, en New Jersey, encontraron que los trabajadores de las fábricas de reloj que empleaban torio para pintar las carátulas luminosas de los relojes, chupaban los pinceles con el material radiactivo, el que se iba a depositar a los huesos y, con el tiempo, desarrollaron osteosarcomas.

En unas minas en Alemania, encontraron que los trabajadores desarrollaban cáncer broncogénico con mayor frecuencia de la esperada y al investigar, encontraron un aumento en la concentración del gas radón que lo inhalaban los trabajadores irradiando en dosis altas al epitelio pulmonar.

Los radiólogos, desarrollan leucemia en mayor proporción que el resto de la población.

Estos hechos, y la información obtenida con la divulgación que se ha hecho del uso de las radiaciones ionizantes, ha conducido a que, en la actualidad, sea muy reducido el número de padecimientos benignos en los cuales se emplea este medio terapéutico, quedando su uso limitado a los padecimientos malignos.

Acerca del mecanismo por el cual se produce la degeneración maligna, es, hasta el momento, desconocida. Caben sin embargo, algunas consideraciones generales respecto a los distintos factores que pueden intervenir.

Tipo de la radiación ionizante: existe la llamada radiación electromagnética (Rayos X y), la radiación corpuscular, partículas B, partículas X, protones, neutrones, etc. Si exponemos un material biológico a las mismas dosis de radiación, por cada uno de los tipos mencionados, se encontrará que el efecto biológico será diferente, siendo mayor para las partículas, y de éstas, las más pesadas son las de mayor efecto.

Esto se conoce como efectividad biológica relativa y se dice que una partícula X tiene una E.B.R. 20 veces mayor a la de los rayos X.

Calidad de radiación. Si nos limitamos a la radiación electromagnética observaremos que, debido a los distintos mecanismos de absorción de la radiación, la radiación de bajo voltaje, se absorbe en mucha mayor proporción por el hueso o cartílago que la radiación de supervoltaje siendo así mucho más fácil dañar al hueso con la primera que con la segunda.

Dentro de los factores físicos a mencionar, está la dosis en función del tiempo, es mucho más eficaz o el efecto que se produce es mucho mayor cuando la dosis que se administra es alta en tiempo corto: Así también, el periodo latente entre la exposición y el efecto a observar es mucho más corto.

El área o volumen por irradiar también tiene importancia, ya que el efecto es mucho más aparente y el poder de recuperación de los tejidos es menor, a medida que se aumenta el área.

Ya entrando en los factores meramente biológicos, la edad es uno de los factores más importantes, ya que por ejemplo, se pueden producir malformaciones congénitas con dosis bajas a tejidos gonadales, o bien dentro de las 2 primeras semanas de la vida intrauterina. Posteriormente, las dosis que se requieren para producir alteraciones aparentes son mucho mayores. Se ha observado que la irradiación al tiroides de niños, produce, 15-20 años después mayor número de casos con cáncer de tiroides que el resto de la población.

Hay tejidos que son más sensibles que otros y que requieren de dosis menores para manifestarse su efecto.

Por otra parte, hay factores que predisponen el desarrollo de padecimientos malignos. Así por ejemplo irradiación de pacientes que presentan lupus, hacen con mayor frecuencia y con un periodo de latencia menor, cánceres de la piel.

Así pues, se puede asegurar que el tratamiento con radiaciones ionizantes debe limitarse a los procesos malignos.

Summary

At the present time the ionizing irradiation is used in very few benign conditions because ot its risks. Irradiation of lupus patients seems to favor the appearence of skin cancer. Irradiation (ionizing) should be limited to malignant conditions.

ANALES
DE LA SOCIEDAD MEXICANA
DE OTORRINOLARINGOLOGIA
Vol. 12. Nº 3-4. Mayo-Agosto, 1969

LAS DISFONIAS HISTERICAS

JORGE SOSA ORLAINETA

Se presentan cinco casos de disfonía histérica cuya iniciación coincidió con una situación traumática emocionalmente. En tres de los casos las cuerdas vocales estaban libres y eran móviles, y en los otros dos estaban en abducción. Fueron tratados con hipnosis y psicoterapia de apoyo. Se obtuvieron buenos resultados en todos los pacientes, en uno de ellos la enfermedad volvió cuando repitió la situación traumática emocional.

LA TENSIÓN que vive el mundo entero por los acontecimientos sociales, políticos y económicos propios de la época, y la suma de los problemas que aquejan particularmente a cada individuo, han desarrollado la personalidad psicótica en igual o mayor grado que en otro tiempo lo hicieron las guerras o el caos financiero. Más numeroso y más notable, desde luego, en los grandes núcleos de población; pero del que la provincia con su bien ganada fama de apacible, no está del todo exenta.

Al aceptar y denominar morbosa una condición psicosomática, se admite como una realidad que las emociones influyen de manera preponderante en la patología de un órgano.

Según lo expresó Hinsie "el vivir como un ser humano, consume más energías, que las tareas diarias para ganarse el sustento. Es más fácil cumplir con una ocupación que adaptarse a las relaciones personales de la sociedad".

Dentro del grupo de padecimientos capaces de producir disfonías, la de origen histérico o pitiático es debida a un trauma psíquico que se hace manifiesto en la laringe en personas con un fondo neurótico.

Una peculiaridad del ser humano es que cuando sus energías no se pueden exteriorizar en su esencia, las bloquea en su interior. Esta represión conduce a síntomas. Cuando son de la esfera mental se les llama psiconeurosis. Y cuando se proyectan a distintos sitios del cuerpo, parece como si la parte afectada, fuera la sede de la enfermedad, como es la laringe en el tema que nos ocupa.

Historia. La disfonía histérica es conocida de mucho tiempo atrás. Hay inclusive evidencia de que esta manifestación histérica era común en las culturas primitivas. El "Struck dumb" o enmudecimiento, fue una reacción frecuente en los primeros años de la historia del hombre, como la "neurosis de guerra", más recientemente, se ha demostrado el mismo fenómeno en los soldados.

Wilson describe el caso de una hermana de Thomas Bowdler (1754-1824), un médico que se distinguió por suprimir toda alusión al sexo del lenguaje inglés, interviniendo, además, en la proclamación de la sociedad que inició la censura a la obscenidad. Por todo ello es que la afonía histérica de su hermana Jane tiene gran significación.

Fue en 1905 que Freud publicó un caso de una muchacha llamada Dora que sufrió entre otras cosas de afonía histérica y que llamó la atención del núcleo médico cuando se dio a conocer. Con ello fijaba las bases del movimiento psicoanalítico.

Patogenia. Ha estado por mucho tiempo en discusión la conveniencia de clasificar esta enfermedad con la etiqueta de orgánica-funcional y varios fisiopatólogos han colaborado para ello. Jackson la describe como "una efímera parálisis aductora debida a repentina anemia de la corteza cerebral anterior". Por otro lado, Furstemberg menciona la posibilidad de "una perturbación en el nervio suplente de la segunda área motora de la corteza", en este grupo de pacientes.

Sin embargo, con Freud ha quedado aclarada la manifestación puramente funcional. O sea que el mecanismo psiconeurótico no tiene ninguna relación con lesión orgánica. Freud aplicó el término de reacción de conversión al mecanismo por el cual en la psicogénesis, la idea intolerable o conflicto entre rumbos opuestos de conducta es interpretada por un proceso en que la suma de estimulación es transformada en manifestación física.

Material y método

Se estudiaron cinco enfermos de los cuales tres eran del sexo masculino y dos del femenino.

Caso Núm. 1. C.L.F. 16 años, masculino, mozo.

Padecimiento actual. Hace año y medio sufre un traumatismo en cara anterior de tórax al caerse en un río y golpearse con una piedra a nivel de la horquilla esternal que le deja una cicatriz y a veces le duele. Seis meses después de ese accidente comenzó su disfonía, con voz bitonal. Soltero. Vida sexual negada. *Mecanismo psicogenético.* Hacía un año y cuatro meses había muerto su mamá a quien quería entrañablemente. Desde entonces trabaja junto con su padre en una casa particular en donde el

papá tuvo un fuerte disgusto con los patrones, que coincide con la aparición de su disfonía. Exploración física. Cuerdas vocales normales.

Caso Núm. 2. L.M.J. 14 años, masculino, estudiante.

Padecimiento actual. Disfonía de dos meses de evolución caracterizada por voz bitonal. Ha padecido a veces cuadros de odinofagia, sensación de sequedad faríngea y tos seca. Tiene amígdalas poco hipertrofiadas. *Mecanismo psicogenético.* Madre viuda. Es el hijo mayor. Estudia y además tiene que trabajar. La madre le quita todo lo que gana y lo ha responsabilizado del mantenimiento del hogar. Esto ha motivado serios conflictos entre él y la madre. *Exploración física.* Cuerdas vocales con movilidad normal.

Caso Núm. 3. M. de M. E., 40 años, femenino, labores domésticas.

Padecimiento actual. Disfonía de ocho días de evolución caracterizada por voz cuchicheada combinada con un leve sonido sobreagudo. Antecedentes de histerectomía subtotal hacía 19 años. *Mecanismo psicogenético.* Disgustos frecuentes con su marido. Esterilidad primaria. Desavenencia conyugal que termina con el divorcio. Luego sentimiento de soledad y angustia. Su padre radica en la ciudad de México. Ella vive con familiares de su madrastra que le hacen la vida imposible. Inicio de su enfermedad. *Exploración física.* Cuerdas vocales en abducción.

Caso Núm. 4. C. B. M., 21 años, femenino, dependiente de comercio.

Padecimiento actual. Hacía tres días al estar comiendo sintió que se atragantó. Le vino un trismus y afonía completa. El trismus desapareció al poco rato pero la afonía no. *Mecanismo psicogenético.* Refirió que ella ayuda al sostenimiento de su casa. Pero en el trabajo tenía dificultades con el patrón por frecuentes faltas a su trabajo que ella aprovechaba la mayoría de las veces para pasear con el novio. Por fin tuvo que renunciar, lo que causó un grave disgusto en su casa y como consecuencia el cuadro descrito arriba. *Exploración física.* Cuerdas vocales en abducción.

Caso Núm. 5. B. P. S., 14 años, masculino, estudiante.

Padecimiento actual. Disfonía de 10 meses de evolución. Voz aguda, tiplada. Un médico general le había prescrito tres amps. de testosterona. No hubo ningún cambio en la voz. *Mecanismo psicogenético.* El paciente vivía con su padre en Cosamaloapan. La madre radicaba en la ciudad de Veracruz con tres hijas que estudiaban. El se sentía rechazado por la madre. A la muerte del padre, 11 meses antes, él trata de atraer a la madre y un mes después aparece su enfermedad. *Exploración física.* Cuerdas con movilidad normal.

Tuvimos todavía otro caso que no aparece consignado en este grupo: el de una mujer con afonía que después de haberla estudiado y diagnosticado, aceptó en un principio ser internada en la clínica donde la vimos; pero al final de cuentas la perdimos y no pudimos completar su tratamiento.

En el estudio de estos enfermos es necesario completar una buena historia clínica con una exploración muy cuidadosa. (Un enfermo puede ser neurótico y además ser portador de una lesión orgánica.)

El motivo de la consulta en estos casos siempre fue el cambio de voz, que en un caso lo refirieron acompañado de sintomatología faríngea. La alteración vocal fue de carácter bitonal en los casos 1 y 2.

Con voz cuchicheada combinada con un leve sonido sobreagudo en el caso Núm. 3. De afonía total en el Núm. 4, y de un tono agudo, atiplado en el Núm. 5.

Ninguno de estos enfermos había padecido anteriormente cuadros similares.

Por lo regular estos pacientes se presentan a la consulta tranquilos, despreocupados de su problema, como si descansaran su inestabilidad psíquica en la enfermedad misma. Niegan toda clase de intervención psicógena en su padecimiento que por otra parte no es aconsejable tratar de insistirles. Nuestra conducta con dichos enfermos fue turnarlos con el psiquiatra quién con más experiencia, se encargó de investigar el trauma psíquico y efectuar el tratamiento correspondiente. Pero mi interés por dichos enfermos no terminó ahí, sino que continuó aún bajo el control del psiquiatra para atestiguar los resultados.

El método de elección como medio terapéutico escogido, fue la hipnosis reforzada con psicoterapia superficial.

Resultados

Todos los casos respondieron favorablemente al tratamiento desapareciendo la disfonía unas veces a las primeras sesiones y otros necesitando una más por la tendencia que presentaban de regresar a su estado patológico.

Aun ya curados los enfermos siguieron asistiendo a la consulta del psiquiatra en citas más aisladas para recibir psicoterapia de apoyo.

Existen dos casos con más de cuatro años asintomáticos. Y un caso que permaneció asintomático dos años y al cabo de ese tiempo volvió a presentar un nuevo cuadro de disfonía histérica. Los otros dos casos son más recientes: uno lleva seis meses asintomático y el otro cuatro meses.

El orden por antigüedad en que fueron vistos los enfermos es el siguiente:

Caso Núm. 1: junio de 1963. Caso Núm. 2: marzo de 1965. Caso Núm. 3: abril de 1966. Caso Núm. 4: septiembre de 1968. Caso Núm. 5: noviembre de 1968.

El caso Núm. 3 que fue el que presentó recurrencia de su enfermedad, había estado dos años asintomática. Vivía en la ciudad de México al lado de su padre, a raíz de su divorcio, motivo del primer cuadro de

disfonía. En diciembre de 1968 muere el padre y poco después presenta el segundo cuadro de disfonía. Llama la atención que la causa desencadenante de este segundo cuadro es una situación parecida a la que originó el primer cuadro y que produce el mismo sentimiento de soledad-angustia que había padecido la primera vez. Por otro lado es importante consignar que la disfonía en esta segunda etapa fue también con voz cuchicheada semejante a la primera.

Esta paciente que había venido nuevamente a Veracruz, no recibió tratamiento médico porque había perdido sus derechos en la clínica en que laboramos.

Resumen y comentarios

Se presenta a la consideración el tema disfonía histérica con la presentación de cinco casos clínicos. Se hace alusión a las causas que originan esta enfermedad, la intervención que tiene el medio ambiente, la antigüedad con que se conoce y un resumen de datos clínicos de cada enfermo tanto desde el punto de vista de la otorrinolaringología como de la psiquiatría que de otro modo dejaría incompleto el tema.

Aunque el número de casos estudiados es corto, no tuvimos ninguno en las edades extremas de la vida. La edad de estos pacientes estaba entre los 14 años (dos casos), y los 40 años (un caso). Hubo otro de 16 y uno más de 21 años.

Por lo que se refiere al sexo, tres eran masculino y dos femenino.

Tres de los enfermos eran de clase social humilde y dos de la clase media.

La laringoscopia indirecta nos mostró en los casos 1, 2 y 5 cuerdas vocales libres, móviles en enfermos fáciles de explorar. En los casos Núms. 3 y 4 las cuerdas permanecían en abducción; pero las vimos aproximarse con el método de Clerf y Braceland para provocar la tos.

Todos los enfermos fueron tratados por el método de la hipnosis con psicoterapia. Yo he observado que esta forma tiene aplicación diagnóstica eficaz en esta clase de enfermos, ya que durante el trance hipnótico, es posible merced a la hipersugestibilidad, aflorar las causas psicogenéticas y con ello armar los mecanismos psicosomáticos impulsores de la enfermedad. También tiene aplicación terapéutica ya que en el curso del estado de hipnosis el sujeto se manifiesta muy dócil frente a su hipnotizador y puede dejar libre el subconsciente; asimismo recibe con cierta facilidad las sugestiones de aquél, cumple sus órdenes aun después de despertar, siempre que no se opongan demasiado a sus sentimientos de moralidad y honradez.

Por último, yo no creo que un enfermo con diagnóstico perfectamente elaborado de disfonía histérica esté manejado correctamente, si no se pone

en contacto de inmediato con un médico psiquiatra para que continúe su tratamiento.

Summary

Five hysterical aphonia cases wich started with an emotional truma, are presented. In three of the cases vocal chords were free and movil, and in the other two they were in abduction. The patients were treated with hypnosis and psychotherapy. Good results were obtained in all patients, in one of them the condition repeated when she suffered a new traumatic experience.

REFERENCIAS

1. Wilson, M. S.: Hysterical Aphonia. *Amer. J. Psychiat. 119:* 80, 1962.
2. Furstenberg, A. C.: Evidence of laryngeal participation in emotional expression. Its relation to hysterical aphonia. *Ann Otol. Rhin. Laryng. 67:* 516-27, 1958.
3. Lerner, M.: *Hipnosis Clínica. Relajación e hipnoanálisis.* Ed. Med. Panamericana. 280-86, 1964.
4. Clerf, L. H. y Braceland, F. J.: Functional Aphonia. *Ann Otol., Rhin. Laryn. 51:* 905, 1942.
5. Freud, Sigmund: *Fragment of an analysis of a case of hysteria.* London, Hogart Press Ltd, 1953.
6. Freud, Sigmund: *La Histeria. Charcot, un caso de curación hipnótica.* Ed. Iztaccíhuatl, 1956.

ANALES
DE LA SOCIEDAD MEXICANA
DE OTORRINOLARINGOLOGIA
Vol. 12. Nº 3-4. Mayo-Agosto, 1969

COMENTARIO AL TRABAJO LAS DISFONIAS HISTERICAS DEL DR. JORGE SOSA O.

ANDRÉS DELGADO F.

EL LENGUAJE, como actividad humana, representa un grado de evolución que nos sitúa en una posición superior y nos distingue de los demás seres de la creación. Ese proceso de "descending" nos individualiza como una expresión de nuestra persona y manifiesta los cambios psicológicos, patológicos, o no. La voz como antecedente del lenguaje puede también presentar modificaciones de orden estrictamente psicológico tal y como lo ha presentado el Dr. Sosa en su trabajo. La disfonía de conversión o disfonía histérica es una manifestación violenta de un fenómeno que resulta de un conflicto y cuya mecánica nos acaba de mostrar el ponente.

Los fenómenos psicomotores influyen contínuamente en los procedimientos laríngeos aunque de una manera menos espectacular y su reconocimiento es de capital importancia pues ignorarlas puede suponer la obtención de resultados deficientes en la realización de cualquier maniobra terapéutica. Esta actividad psicomotora anormal puede resumirse como la llamada hipercinesia cuyo diagnóstico es hecho muy frecuentemente por los foniatras y que, desde luego reconoce otras causas pero que para esta discusión se considerará solamente como un factor psicológico.

La llamada hipercinesia, o más bien, la contractura desordenada de los músculos que intervienen en la fonación puede destruir el equilibrio que debe existir entre la fuerza del fuelle y las resistencias que se le oponen y puede, por este mecanismo ser causa de diferentes enfermedades orgánicas entre las cuales se encuentran los nódulos laríngeos, pólipos, úlceras de contacto, y otros.

Esa hipercinesia puede a su vez ser el efecto secundario de una patología orgánica actuando a manera de un mecanismo compensador, que no necesariamente dejará de actuar una vez que la patología original ha sido resuelta.

Quiero con esto no tan sólo hacer énfasis en los hallazgos que nos ha presentado el Dr. Sosa, sino que además, insistir en que los factores psicológicos juegan un papel preponderante en una actividad tan particularmente humana como es la voz y el lenguaje.

Siempre ha sido motivo de discusión el momento en que el psiquiatra debe intervenir, algunos consideran que la disfonía histérica es del resorte exclusivo del foniatra y otros la consideran como parte de un problema estrictamente psiquiátrico que debe ser atendido por el psiquiatra. La realidad es que muchos psiquiatras nos envían sus enfermos con estos problemas y en principio creo que el psiquiatra debería tratarlos aun cuando, en mi experiencia, los enfermos se resisten a visitar al especialista por lo que me llamó la atención el éxito del Dr. Sosa al poder enviar estos pacientes a psiquiatría. Tengo la impresión de que cada vez vemos más problemas psiquiátricos, tanto solos como asociados a otra patología, y afortunadamente se ha podido observar que cada día tanto psicólogos como psiquiatras se interesan más en los problemas de la comunicación.

ANALES
DE LA SOCIEDAD MEXICANA
DE OTORRINOLARINGOLOGIA
Vol. 12. Nº 3-4. Mayo-Agosto, 1969

LA LARINGOTRAQUEOBRONQUITIS FIMICA, ANTES Y DESPUES DE LOS ANTIBIOTICOS

PEDRO ANDRADE PRADILLO

La laringotraqueobronquitis tuberculosa continúa siendo una complicación importante y frecuente de la tuberculosis pulmonar, y sigue siendo una amenaza en los enfermos tuberculosos. En nuestro medio la disminución de esta complicación ha sido menor que en otros países.

EN LOS ESTUDIOS endoscópicos practicados durante los años 1955 a 1960, seguimos encontrando lesiones tuberculosas en laringe, tráquea y bronquios con frecuencia. Las comunicaciones extranjeras citaban la franca disminución en la cifra de incidencia de esta complicación, en forma tal, que en algunos países se consideró esa entidad nosológica como casi desaparecida.

Nos causó extrañeza que utilizándose aquí las mismas normas terapéuticas, médicas y quirúrgicas que se utilizan en el extranjero, los resultados fuesen diferentes. Pensando que nuestras interpretaciones endoscópicas no fueran correctas, revisamos, gracias a las facilidades otorgadas por el Dr. Ruy Pérez Tamayo, jefe de la Unidad de Anatomía Patológica de la Universidad Autónoma de México, los protocolos de autopsias de enfermos fallecidos en la Unidad de Neumología del Hospital General, S.S.A., para determinar las lesiones laringotraqueobronquiales en enfermos tuberculosos.

Para el objeto que persigue este trabajo, los datos obtenidos de la totalidad de los enfermos: 1,585, de ellos 952 (60.0%), corresponden al sexo femenino y 633 (39.9%), al masculino, se dividieron en dos secciones, según la época en que se llevaron a cabo las endoscopias.

La primera sección corresponde al período del 27 de abril de 1945 al 19 de diciembre de 1949 y consta de 868 (54.77%) enfermos, de los cuales 713 (82.1%) eran mujeres y 155 (17.7%), hombres, La segunda sección, más reciente, abarca el período comprendido del 29 de junio de 1956 al 28 de abril de 1961 y en el cual se obtuvieron datos de 717 (45.23%)

pacientes, distribuidos en la siguiente forma: 478 (66.6%) hombres y 239 (33.3%) mujeres.

Es notorio que en la primera clasificación, se encontraron casos que anteceden a los cambios en las normas terapéuticas antituberculosas, otros, la mayoría, están comprendidos en la etapa de iniciación al uso de los nuevos medicamentos. El segundo grupo, posterior al anterior, proporciona datos acerca de la acción de substancias con propiedades tuberculostáticas y tuberculicidas, más nuevas y así, tomando en cuenta la presencia, o no, de lesiones específicas, comparar los resultados conseguidos en una y otra época, para comprobar si verdaderamente hay un cambio radical en el pronóstico de la tuberculosis y su complicación laringotraqueobronquial. Además, tanto por los hallazgos endoscópicos como necrópsicos, se tratará de determinar la frecuencia en que coexiste la laringotraqueobronquitis tuberculosa en enfermos con proceso fímico pulmonar, los sitios que con más frecuencia son invadidos y el tipo lesional prevaleciente; siempre en forma comparativa, para saber si en nuestro país los resultados han sido realmente tan buenos como los obtenidos en otros países, o si es todavía un problema importante al que se han agregado los que ha traído consigo la administración de los medicamentos de reciente adquisición.

Concepto

La laringotraqueobronquitis tuberculosa, es el padecimiento constituido por una serie de lesiones características, localizadas en los diversos tejidos de estos órganos del aparato respiratorio, ocasionadas por el *Mycobacterium tuberculosis*.

Es pertinente recordar los conceptos del Dr. Cosío Villegas, referentes a la verdadera esencia de esta complicación, que él definió como una "inflamación específica de tráquea y grandes bronquios", que pone en claro que bronquios pequeñísimos lesionados, no se consideran dentro de este padecimiento, sino como parte de la tuberculosis parenquimatosa, tomándose en cuenta únicamente las lesiones localizadas en los bronquios principales, lobulares y segmentarios.

Anatomía patológica

Indiscutible es la importancia que tiene reconocer las diversas alteraciones anatomopatológicas, consecutivas a la enfermedad, en el padecimiento que aquí estamos tratando. Se han podido observar las mencionadas alteraciones, por necropsia, método acostumbrado para toda enfermedad que cause lesiones orgánicas, tanto macroscópica como microscópicamente; o también en el ser vivo por medio de la observación endoscópica de las vías aéreas, procedimiento bastante eficaz al que dedicaremos unas líneas más adelante. En ambos casos se podrá determinar, qué estructuras se han

alterado y hasta qué grado ocasionan a su vez el trastorno funcional que se traduce en síntomas; los cambios obtenidos para conceptuar la eficacia del tratamiento, o las complicaciones asociadas.

Desde luego, que al clasificar las diferentes condiciones de respuesta tisular a la agresión de los gérmenes, ayuda a establecer el pronóstico y la conducta a seguir de acuerdo con la invasión patológica.

Las lesiones observadas en laringe y en el árbol traqueobronquial son iguales en su apariencia y evolución. Tenemos que al llegar el bacilo de Koch al sitio de las vías respiratorias en donde resulta accesible el tejido a la agresión, se producirá en primer lugar una reacción inespecífica que es el estado congestivo de la mucosa; éste ha sido motivo de divergencia entre los autores, ya que algunos como Young, han encontrado que dicho estado es producido por la dilatación de arteriolas y capilares, o sea una hiperemia aguda difusa, que precede al estado inflamatorio; Albernaz también lo considera como lesión inicial, pero no específica cuando es local o difuso; Nattino, las conceptúa como verdadera lesión paratuberculosa. Otros, por el contrario, entre ellos Chevalier Jackson, aseguran que el primer estado es de palidez de la mucosa, quizá provocada por vasoconstricción consecutiva a irritación por la acción fermentativa bacteriana, seguida de tumefacción también pálida por infiltración celular y no por exudación serosa; también es infiltración en el caso de hiperemia, puesto que no va a acumularse en una cavidad para que se le tuviera como exudado, aunque no por eso deja de ser composición semejante de líquido rico en prótidos y células, aunque como infiltrado no llegue a adquirir individualidad. Parece ser que tanto el fenómeno de hiperemia como el de palidez pueden ser manifestación inicial, aunque en más raras ocasiones es la palidez.

En realidad sería imposible separar el susodicho estado congestivo, del edema; Costero afirma que el primero es causa directa del segundo por aumentar la presión intracapilar por la dilatación de las arteriolas, unido a otros factores como son el conjunto de alteraciones histológicas y fisicoquímicas como el cambio de pH de los tejidos, tenemos así que el proceso que se inició con hiperemia es seguido de esta forma de edema congestivo, mejor dicho de reacción inflamatoria ocasionada en gran parte por fluxión, resultando a veces beneficiosa, pues tiende a eliminar o limitar la acción perjudicial que se llevaría a cabo de no existir esta reacción defensiva, existe engrosamiento de la mucosa a pesar de que muy al principio no ataca las principales estructuras de la misma, este engrosamiento favorece el estancamiento de secreciones. Ramírez Gama, denomina a esta fase "inflamación catarral", que se caracteriza por un color rojo obscuro de la mucosa, aceptando que esporádicamente puede ser pálida, pero sin dejar de ser edematosa y que en ambos casos sangra fácilmente, presentando en ocasiones un aspecto granuloso sin serlo, probablemente por lesión de algunas

glándulas; puede ser localizado, pero en general es difuso. Encontrándose en el corte de la túnica propia, leucocitos (que pueden estar ausentes), linfocitos y células plasmáticas.

Brewer y Davies, le conceden importancia a las lesiones de hiperemia y edema de la mucosa, por el hecho de desaparecer y posteriormente volver a aparecer, para ellos representa la acción de la cantidad de esputo infectado al pasar por las vías respiratorias. Samson, considera una "ingestión crónica" donde los vasos están alterados, hay escasos leucocitos, y abundantes macrófagos infiltrando el tejido.

El edema, en los lugares en donde no hay vasos, por ejemplo, en el cartílago hiliano, se produce por la rápida dilatación y crecimiento de los vasos próximos, situados en el pericondrio, procediendo de ahí los leucocitos y el infiltrado.

Una fase transitoria que anuncia el final del edema y la formación de úlceras, es agranulación, la cual se inicia al presentarse la formación de células epitelioides y células gigantes polinucleadas, situadas éstas, centralmente, redondeadas a su vez de linfocitos, originando nódulos o tubérculos inflamatorios que levantan la superficie, por estar situados inmediatamente debajo del epitetlio; además las células endoteliales de los capilares proliferan intensamente formando fondos de saco y revistiendo a cada yema capilar fibroblastos jóvenes, a pesar de esto los nódulos no reciben vasos, carecen de ellos, no así la zona que los rodea que se encuentra muy enrojecida, este tejido de granulación rodea a los bacilos ejerciendo una defensa pues a veces llega a englobarlos en una cápsula fibrosa. En ocasiones permanece la mucosa granulosa y gruesa, pero en general como ya dijimos, es pasajero, por consiguiente el edema no se convierte en condición estacionaria, puesto que o vence al bacilo, o por el contrario, el microorganismo supera a las defensas puestas en juego por los tejidos causando el siguiente cambio de la lesión anatómica; en muchas ocasiones la lesión puede constar de un solo tubérculo miliar o bien unirse varios de ellos, y que al ir aumentando el exudado celular, tiene lugar una necrosis central, que es de caseificación y presenta aspecto de chancro; o bien actuando en cierto modo sobre el protoplasma celular, al igual que las demás bacterias, pero principalmente la acción en el caso del bacilo de Koch se localiza en los vasos nutricios que se obstruyen, ya sea de coágulos en el vaso o por multiplicación de la íntima, y como en los nódulos que se forman en la granulación no se encuentran vasos sanguíneos en su porción central, la falta de riego sanguíneo de la arteria terminal bloquea el riego en el tejido que rodea la región edematosa, cuando en la porción central del nódulo van desapareciendo poco a poco las formas celulares y los núcleos dejan de tener afinidad a los colorantes, finalmente estas células se caseifican y desintegran, expulsan al tejido necrosado a la superficie con la consiguiente pérdida de

substancia, lo que constituye un excelente medio de cultivo para los piógenos secundarios, y por lo tanto la formación de la úlcera.

En cuanto a las características de ésta, la mayoría de los autores coinciden en sus conceptos, pero no podemos pasar por alto la subdivisión que Ramírez Gama hace de esta fase; "estas úlceras típicas al principio son discretas, planas, pequeñas, pues miden de uno a dos milímetros, redondas u ovales, bien delimitadas, superficiales, su base es lisa y sangrante", es la que Ramírez Gama nombra úlcera simple, que muestra tendencia a unirse a otras formas similares y formar otras mayores que abarcan grandes extensiones, en este caso sus bordes son irregulares, edematosos y en ocasiones delgados, su penetración va hasta las estructuras submucosas y el grado máximo de destrucción es hasta pericondrio, pudiendo existir casos excepcionales en que avance en profundidad hasta llegar a perforar bronquio y formar fístulas esofágicas y aun romperse en los grandes vasos, complicación que es mortal. La forma es irregular, la base en este caso es granulosa, extensa y sangrante, a veces contiene exudado grisáceo; el citado autor la llama úlcera granulosa, el avance de la invasión en los tejidos debilita las paredes de los conductos, modificando su contorno en grados que varían mucho. Desde la iniciación de esta lesión alrededor de ella la reacción inflamatoria es intensa, hay elementos polinucleares, linfocitos y células gigantes.

Las ulceraciones cuando sanan en su fase inicial, a veces aun sin tratamiento alguno, dejan poca o ninguna cicatriz o deformación, pero si invadieron estructuras profundas, se encontrará un estado lesional producido por la substitución de elementos tisulares normales por tejido fibroso, denominada fibroestenosis, por estrechar y alterar la forma de estas porciones respiratorias a que nos estamos refiriendo; así, por ejemplo,, en la laringe aun siendo extensa la lesión ulcerosa la estenosis suele ser ligera, pero sí puede ocurrir que deje atrofia muscular y degeneración grasa, o bien los aritenoides necrosados o artritis cricoidea. o sucede así en tráquea y bronquios en los que varía de ligera, moderada, o muy marcada. Costero y Cardona aducen que, en la porción que limita la lesión necrosada la vasodilatación intensa provoca cierta lentitud en la corriente sanguínea, esto favorece la salida de leucocitos, a la vez que obstaculiza la absorción de productos intermedios de la desintegración de albúminas que son muy tóxicas, esta toxicidad disminuye por la acción de fermentos proteolíticos liberados por los leucocitos, estos últimos también canalizan las estructuras resistentes y fagocitan los residuos de la destrucción celular, los histocitos ejercen acción de macrófagos haciendo desaparecer las células destruidas y a los mismos leucocitos que se presentaron antes que los mencionados histocitos, que también elaboran fibrillas precolágenas las cuales penetran en la zona necrosada, a la vez que aumentan su consistencia sirviendo de punto de sostén a los seudópodos de células emigrantes y a la proliferación de yemas capilares, esas fibras precolágenas

sufren un cambio y se constituyen en haces de fibras gruesas y retráctiles o haces colágenos que asociados a fibroblastos y vasos sanguíneos forman un nuevo tejido, substituyéndose el destruido por tejido conjuntivo fibroso. Tapia Acuña considera un estado que precede, es aquel en el que el tejido proliferante está presente originando un estrechamiento más o menos uniforme, cuya superficie es irregular, que denomina estenosis evolutiva; mientras que la estenosis cicatrizal, cuya superficie es lisa a veces cubierta de mucosa pálida, que produce una disminución de la luz de los conductos respiratorios, así cuando la lesión es reciente por escasez de tejido fibroso comunmente existe debilidad cartilaginosa con probable destrucción, en contraposición cuanto más fibrosa es, el estrechamiento no es elástico, siendo ésta la verdadera lesión fibroestenósica, lo que trastorna el paso del aire e impide la salida fácil de las secreciones originándose complicaciones diversas, generalmente irreversibles como el enfisema, absceso, atelectasia bronquiectasia.

Por último haremos mención de una lesión, que a pesar de ser considerada poco frecuente, no por eso es menos importante ya que cuando se le encuentra hace confuso el diagnóstico por su semejanza con una neoplasia, esa lesión es el tuberculoma, cuyo carácter proliferativo la transforma a la lesión en la cual en ese momento preciso se va a iniciar la necrosis, pero en su lugar hay proliferación celular de la submucosa y engrosamiento de los tejidos, hay tejido fibroso abundante, y dentro del tejido de granulación hay muchos tubérculos rodeados por él, es más factible que ocurra hipertrofia papilomatosa del epitelio que la ulceración, encontramos que esta lesión se agranda y se hace muy visible, siendo una eminencia redondeada de aspecto tumoral, bien circunscrita, que hace saliente en la luz del conducto donde se encuentre, microscópicamente tiene cierta apariencia de tumor pero los elementos principales que lo constituyen demuestran su verdadera naturaleza, es fácilmente extirpable y deja en su lugar una superficie sangrante.

Endoscopia. Resultado de 1,585 exámenes. Un avance importante, para el mejor conocimiento de la patología laringotraqueobronquial, se inició hace unos cien años al ser posible observar el interior de la laringe, habiéndose logrado lo mismo años más tarde con la tráquea y los bronquios. Descubrimiento que después de pasar por una serie de modificaciones instrumentales y técnicas, han convertido en la actualidad tanto a la laringoscopia directa e indirecta, como a la traqueobronscopia, en exámenes de gran valor para precisar el diagnóstico de varios padecimientos que se localizan en estos órganos respiratorios, ya que aportan datos que pueden ser en muchos casos sobre todo en aquellos en los que el examen físico, radiológico o de laboratorio, dejan un pequeño margen de duda, además hace posible poder reconocer las fases iniciales de los padecimientos en los que del diagnóstico precoz depende el buen éxito del tratamiento; una variante

agregada a la utilidad del broncoscopio es que también pueden obtenerse muestras de secreciones o neoplasias para ser estudiadas; o hacer dilataciones en determinado tipo de estenosis; aún más, extraer cuerpos extraños que obstruyen la luz de estos conductos respiratorios; y por último, también es factible aplicar la terapéutica directa en las zonas lesionadas. Todas estas cualidades hacen que la endoscopia sea en la actualidad de suma importancia en muchos aspectos de la patología laríngea y traqueobronquial. En relación con la laringe traqueobronquitis tuberculosa, que es el padecimiento que en realidad nos interesa como tema de este trabajo y los datos referentes a ella obtenidos en 1585 enfermos sometidos a este tipo de examen, podemos decir en primer lugar que, no es posible encontrar las lesiones puras como entidades aisladas en cada enfermo, por el contrario, se les encontró siempre combinadas entre sí, a pesar de ello se pudieron obtener cifras exactas de cada uno de los diferentes tipos lesionales, así también determinar cuáles son los sitios preferentemente atacados. Como inicialmente advertimos, estos datos se agruparon en dos secciones, de acuerdo con las épocas en que se llevaron a cabo, la primera comprende los años de 1945 a 1949 y la llamaremos grupo 1, y grupo 2 al correspondiente a los años de 1956 a 1961, encontrando en cada grupo los siguientes datos:

GRUPO 1

No. total de endoscopias	868	100 %
No. de varones examinados	115	17.7 %
No. de mujeres examinadas	713	82.1 %
Lesioens congestivas	220	25.6 %
Lesiones edematosas	103	11.9 %
Lesiones ulcerosas	34	4.0 %
Lesiones estenóticas	75	8.6 %
Lesiones pálidas	5	0.57%
Tuberculoma	7	0.79%
Sin ninguna lesión	424	48.8 %

Por la misma época Warren y sus colaboradores encuentran los siguientes datos:

1. Broncoscopia sistemática pretoracoplástica.

No. de casos	90
No. de casos con lesiones	12
Porcentaje por incidencia	13.2%

2. Broncoscopia de 108 casos seleccionados de tuberculosis pulmonar.

No. de casos	108
No. de casos con lesiones	62
Porcentaje por incidencia	57.4%

Los mismos autores nos dan, sobre 71 casos de traqueobronquitis tuberculosa, los resultados siguientes:

Ulceras discretas	22
Estenosis curadas	4
Tuberculoma	4
Estenosis no curadas	9
Enrojecimiento difuso	4

El Dr. Alejandro Celis en 104 enfermos estudiados, en el Hospital General, S.S.A., encontró normales 50 y 54 con lesiones bronquiales.

Nosotros encontramos, siguiendo la forma como presenta Warren su estadística los siguientes datos:

No. de casos	868
No. de casos con lesiones	448
Porcentaje por frecuencia	51.6

Estas cifras parecen a primera vista muy elevadas, pero hay que considerar que nosotros en este estudio hemos tomado globalmente, las cifras correspondientes a laringe y traqueobrónquicas, por el hecho de encontrarse muchas veces asociadas. Además tomemos en consideración que los autores difieren mucho en sus resultados. Tomemos por ejemplo para la laringitis fímica:

Golberg	22%	en E. U.
Orenstein	4.4%	en E. U.
Lochekerd	34%	en E. U.
Loke y Barwell	13%	en Inglaterra.

Para la traqueobronquitis fímica el porcentaje de frecuencia fue el siguiente:

Warren	57.4%
Orenstein	42 %
Sweny	72.9%
Celis Salazar	53 %
Aldana	66.7%
Sastre	44 %

GRUPO 2

No. total de endoscopias	717	100%
No. de varones examinados	478	66.6%
No. de mujeres examinadas	238	33.3%
Lesiones congestivas	91	12.7%
Lesiones edematosas	16	5.2%
Lesiones ulcerosas	24	3.3%
Lesiones estenósicas	35	4.8%
Lesiones pálidas	15	2.0%
Tuberculomas	14	1.9%
Sin ninguna lesión	502	71.7%

Si se compara el grupo 1 y 2 se observa, una franca disminución de las lesiones en el grupo 2, aunque ésta no es ni remotamente la que se podía esperar, tomando en cuenta el entusiasmo excesivo de algunos autores, respecto a los resultados logrados con los nuevos medicamentos antituberculosos; esto se confirma plenamente al analizar comparativamente los resultados del interesante trabajo de la Dra. Wilber del Sea View Hospital de New York, de 500 autopsias. Encontró un porcentaje de frecuencia de 35.4%, la estadística está elaborada al comienzo de la aparición de las substancias antituberculosas.

Del protocolo de las 118 autopsias revisadas entre los años de 1955 a 1960, encontramos los siguientes datos:

118 autopsias	100%
71 hombres fallecidos	60.16%
47 mujeres fallecidas	39.84%
35 casos lesiones con incidencia	29.66%
83 casos sin lesión	70.34%

LUGAR DE LAS LESIONES EN EL GRUPO 1

Cuerdas vocales	2.60%
Aritenoides	2.28%
Epiglotis	2.04%
Comisura posterior	1.44%
Ligamentos ventriculares	.88%
Bronquio principal izquierdo	27.92%
Bronquio principal derecho	21.72%
Tráquea	12.8 %
Bronquio del lóbulo superior der.	7.2 %
Bronquio del lóbulo superior izq.	2.72%
Carina	2.20%
Bronquio apical medial der.	2.16%
Bronquio lóbulo medio der.	2.12%
Bronquio basal posterior izq.	1.84%
Bronquio basal anterior izq.	1.84%
Bronquio basal medial der.	1.62%
Bronquio basal superior izq.	1.20%
Bronquio del lóbulo inferior der.	1.36%
Bronquio basal anterior der.	1.32%
Bronquio basal lateral der.	1.44%
Bronquio lóbulo inferior izq.	1.00%
Bronquio basal posterior der.	0.68%
Bronquio apical inferior	0.24%
Bronquio lóbulo de la Lingula	0.16%
Bronquio anterior derecho	0.12%
Bronquio posterior der.	0.12%

GRUPO 2

Cuerdas vocales	4.26%
Epiglotis	2.02%
Aritenoides	2.04%
Comisura posterior	2.04%
Ligamentos ventriculares	1.56%
Bronquio principal izq.	10.4 %
Bronquio principal der.	9.9 %
Tráquea	3.2 %
Carina	2.28%
Bronquio	1.77%
Bronquio del lóbulo superior der.	1.77%
Bronquio basal anterior der.	1.71%
Bronquio basal posterior der.	1.59%
Bronquio basal lateral der.	1.29%
Bronquio lóbulo medio der.	1.26%
Bronquio lóbulo inferior izq.	1.2 %
Bronquio basal medial der.	1.2 %
Bronquio basal anterior izq.	1.1 %
Bronquio lóbulo inferior der.	1.1 %
Bronquio superior izq.	0.78%
Bronquio basal lateral izq.	0.6 %

Bronquio basal posterior izq.	0.5 %
Bronquio basal superior izq.	0.5 %
Bronquio apical inferior	0.48%
Bronquio lóbulo medio izq.	0.36%
Bronquio anterior der.	0.02%
Bronquio posterior der.	0.01%
Bronquio apical der.	0.01%

En conclusión, debe aceptarse que algunas zonas precisas de las vías respiratorias, frecuentemente lesionadas por el bacilo tuberculoso, continúan siendo los sitios de elección, igual que en los años anteriores al tratamiento antituberculoso moderno, puesto que aun los bronquios principales, ocupan los primeros lugares, seguidos por tráquea, carina y bronquios lobulares, a partir de estos últimos varía al igual que las demás ramificaciones del árbol traqueobronquial, ya que algunos han sido lesionados con mayor o menor frecuencia; en estos sitios la disminución en la frecuencia de las lesiones específicas ha disminuido hasta en un 50%, en otros inexplicablemente ha aumentado, caso concreto se puede observar en las formaciones laríngeas, que en los últimos años han aumentado sus porcentajes, aunque de acuerdo con la localización la disposición siga siendo la misma; quedan otros que no han experimentado cambio alguno.

Estos resultados, nos presentan claramente uno de los problemas ligados a la laringotraqueobronquitis tuberculosa, el de que siga presente como complicación del cuadro tuberculoso pulmonar, continuando, por lo tanto, como posible amenaza para todo enfermo de ese tipo; al menos en nuestro medio la disminución ha sido menos notoria en comparación con otros países, en los que se considera casi totalmente desaparecida.

Summary

Tuberculous laryngotracheobronchitis is still an important and frequent complication of pulmonary tuberculosis, so it keeps as a constant threat to tuberculous patients. In our medium the diminution of this complication is less than in other countries.

ANALES
DE LA SOCIEDAD MEXICANA
DE OTORRINOLARINGOLOGIA
Vol. 12. Nº 3-4. Mayo-Agosto, 1969

EL USO DE TEFLON EN LA REINSTAURACION DE LAS FUNCIONES NASALES

EDUARDO LÓPEZ LIZÁRRAGA

Se participa la experiencia obtenida en 8 pacientes en los cuales se hicieron inclusiones de teflón para lograr la reinstauración de las funciones nasales. Se presentan las técnicas operatorias de una manera gráfica. En un sólo caso hubo resultados poco satisfactorios. Se ponen a consideración las ventajas obtenidas con este material.

EL CONOCIMIENTO de todos nosotros es el valor tan grande que tiene poseer una nariz que desde el punto de vista fisiológico sea normal. Esta inquietud nos ha llevado a tratar de resolver las múltiples anormalidades nasales que frecuentemente vemos; siendo entre ellas las principales: los hundimientos, las atrofias y las alteraciones postquirúrgicas de pacientes que han sido mal tratados.

El problema se presenta cuando la deformidad es por deficiencia de determinado tejido y es en estos casos cuando hacemos uso de materiales de inclusión.

Estos materiales existen en gran número y así tenemos que los más comúnmente usados son el hueso autógeno obtenido de la cresta ilíaca, el de la cresta tibial, el cartílago de las costillas, de la nariz y del oído. Sin embargo, la absorción y extrucción son comunes aunque pueden no suceder por muchos años después de su implantación; otros materiales también han sido usados, tales como el marfil, los plásticos, los metales y las inyecciones de parafina; menos frecuente ha sido el uso de hueso y cartílago, ya sea humano o bovino, preservados. No obstante los buenos resultados que se han obtenido, la necesidad de una substancia de reemplazo en la nariz que no sea el hueso medular autógeno, continúa siendo muy grande.

Queriendo colaborar en la solución de este problema, se ha usado en todos nuestros casos el material plástico conocido con el nombre de teflón.

Este material ha sido experimentado en todos los terrenos del organismo humano en especial en los injertos vasculares (Girvin, Wilhelm, Merino, Harrison y Kay). En las plastias abdominales (Le-Been y Barbeiro) y en

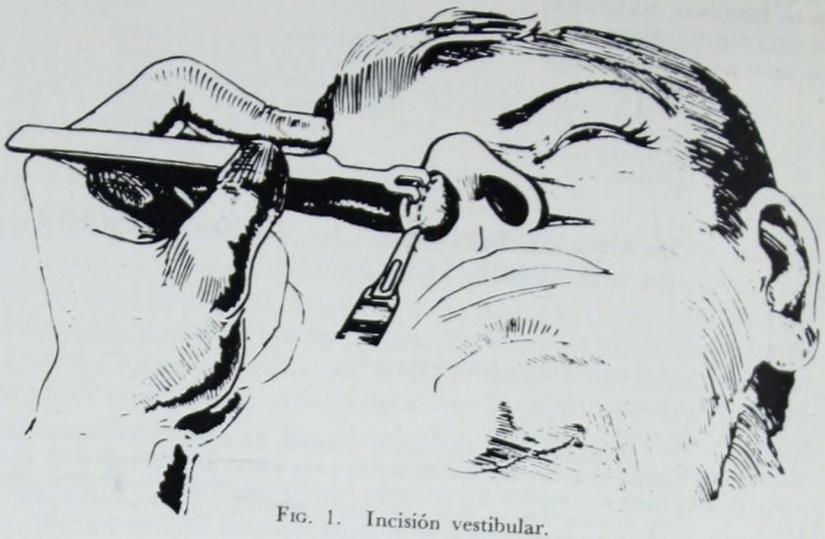

FIG. 1. Incisión vestibular.

las nasales (Tomas I. Azuara), teniendo un buen porcentaje de tolerancia y es ésta la causa por la que nosotros lo hemos escogido.

Características del teflón: El teflón es una resina del fluoro carbón, denominada como politetrafluoretileno, que puede adquirirse en forma de láminas, planchas, cilindros, etc., con coloración blanca o ligeramente grisácea, cuyas características son las siguientes:

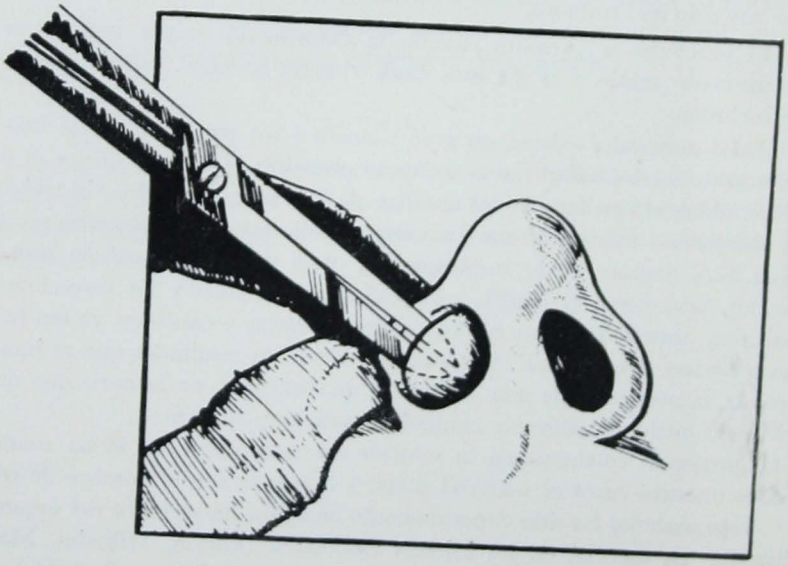

FIG. 2. Disección del cartílago lobular.

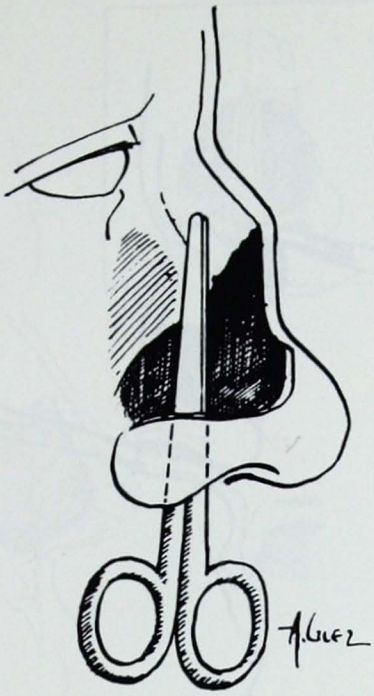

Fig. 3. Disección del dorso de la nariz sin practicar ninguna otra incisión.

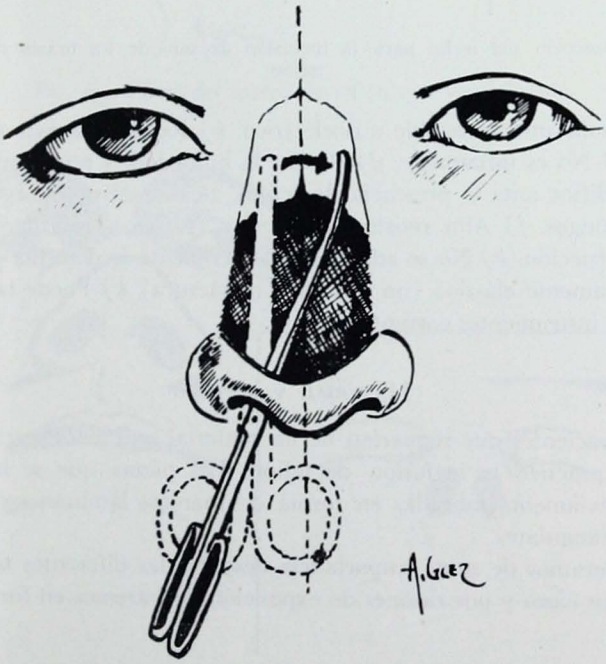

Fig. 4. Disección de ambos lados del dorso a través de la misma incisión.

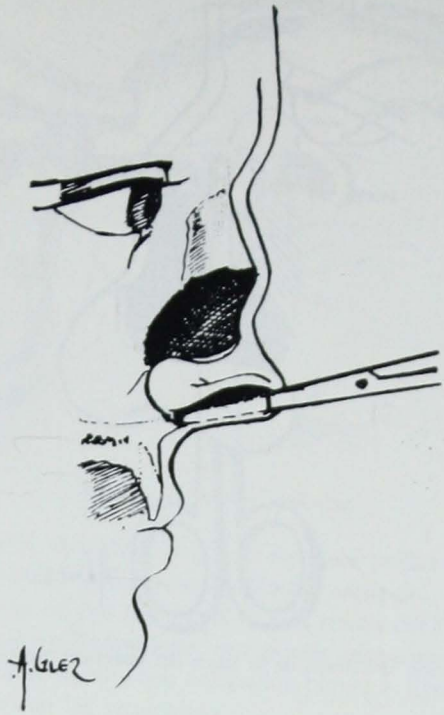

FIG. 5. Disección del lecho para la inclusión de uno de los brazos del marco de teflón.

a) Absolutamente estable e isoeléctrico. *b)* Resistencia extrema a la corrosión. *c)* No es inflamable. *d)* Resiste la humedad, y no absorbe agua. *e)* No se modifica ante la presencia de ácidos, álcalis, solventes orgánicos, bacterias y hongos. *f)* Alta resistencia al calor (funde a más de 280°C.) *g)* Tolera la fricción. *h)* No se adhiere. *i)* Difícilmente se deforma por presión. *j)* Es sumamente elástico (no se rompe o fractura) *k)* Puede tallarse fácilmente con instrumentos cortantes.

MATERIAL Y MÉTODO

En 8 pacientes que requerían de un material que modificara sus condiciones se practicó la inclusión de teflón. Las piezas que se introdujeron fueron previamente labradas en forma de marcos, láminas, escamas y pirámides triangulares.

Consideramos de suma importancia describir las diferentes técnicas usadas en otros casos y por razones de exposición, lo haremos en forma gráfica.

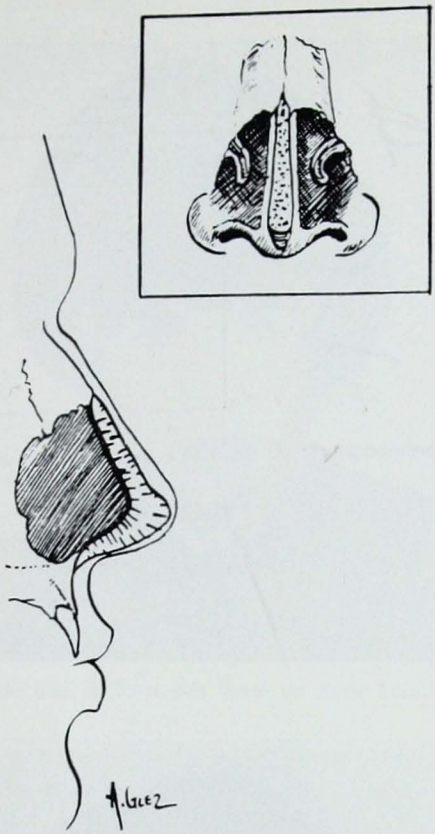

Fig. 6. Vistas del marco de teflón una vez colocado.

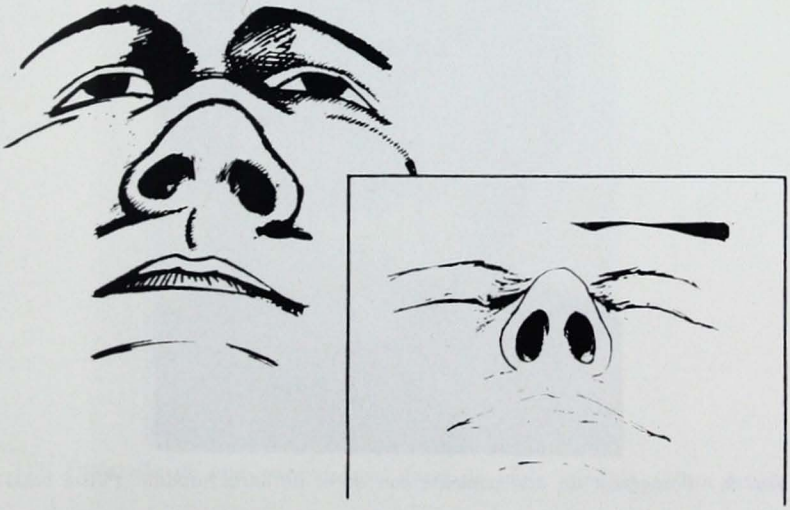

Fig. 7. Pre y postoperatorio, de un marco de teflón incluido (Vista basal).

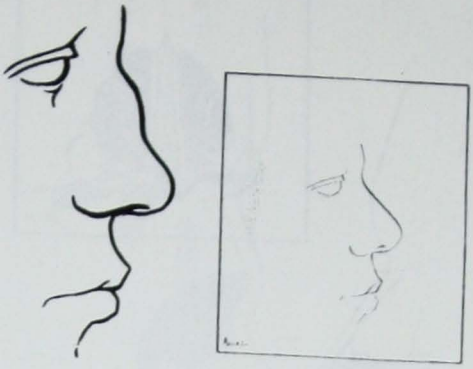

FIG. 8. Pre y postoperatorio de un marco de teflón incluido (Vista lateral).

FIG. 9. Fotografía de una paciente con dorso de nariz hundido (Vista basal).

FIG. 10. Fotografía de una paciente con dorso de nariz hundido (Vista frontal).

FIG. 11. Fotografía de una paciente con dorso de nariz hundido (Vista lateral).

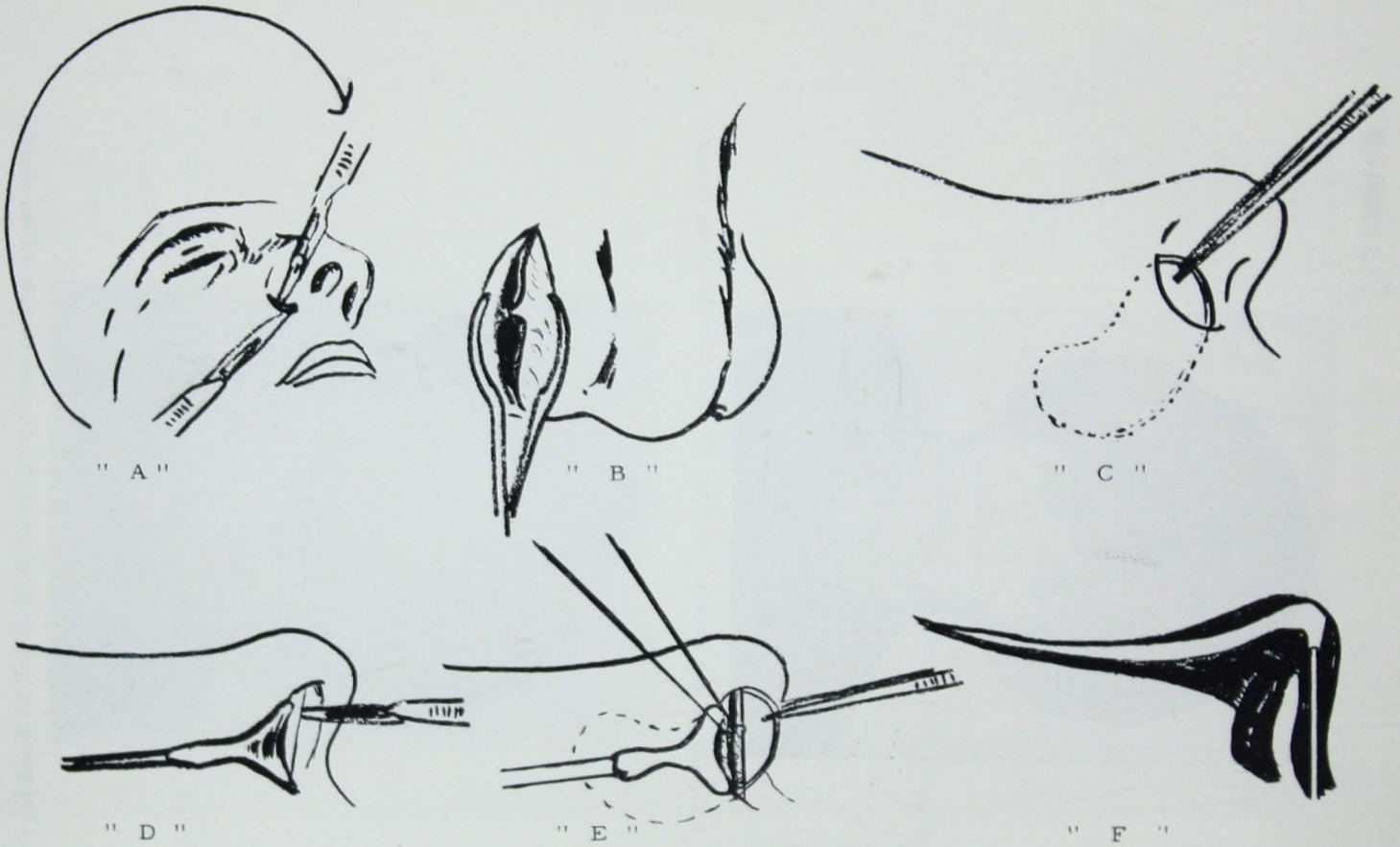

PROTESIS EN RINITIS ATROFICA

FIGURA 12.

A. Incisiones cutánea y tejido celular subcutáneo.

B. Desinserción del cornete inferior.

C. Introducción de prótesis, en forma de riñón.

D. Hemitransfixión del lado opuesto al lado que se va a estrechar.

E. Prótesis en riñón intraseptal del otro lado de la incisión.

F. Prótesis en L articulada de teflón y alambre quirúrgico de

Fig. 13. Fotografía de una paciente a la que se le practicó la inclusión de un marco de teflón. (Vista Lateral).

Fig. 14. Insición Alolabial.

FIG. 15. Disección del piso de la nariz.

FIG. 16. Inclusión de las escamas de teflón (Vista lateral).

Fig. 17. Inclusión de las escamas de teflón (Vista basal).

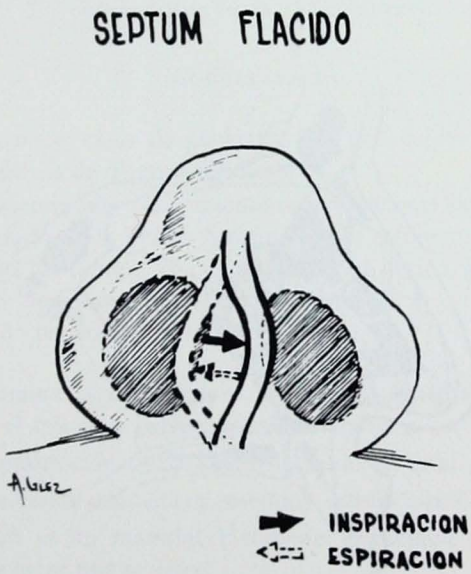

Fig. 18. Mecanismo como actúa el septum flácido.

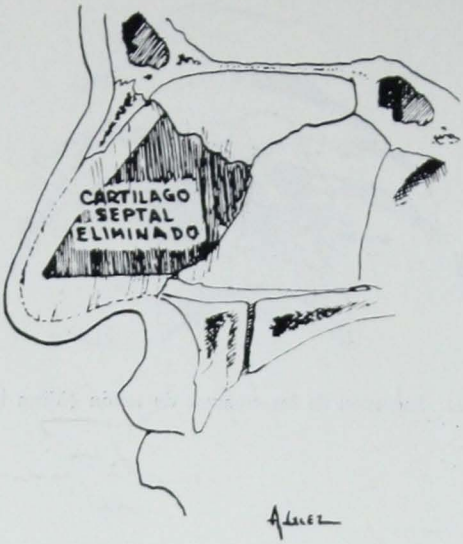

FIG. 19. Demostración esquemática de la cantidad de cartílago faltante habitual en un septum flácido.

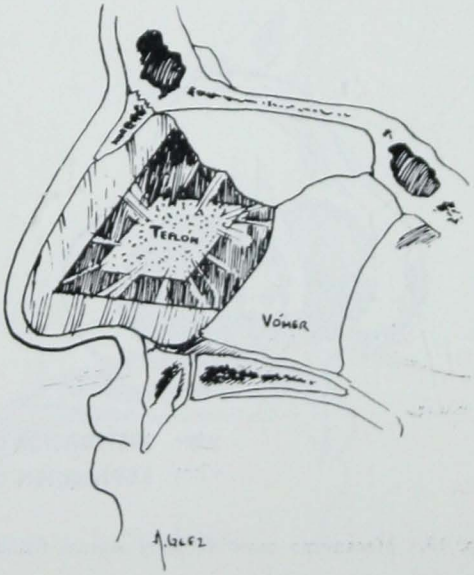

FIG. 20. Lámina cuadrangular de teflón incluida y las diferentes.

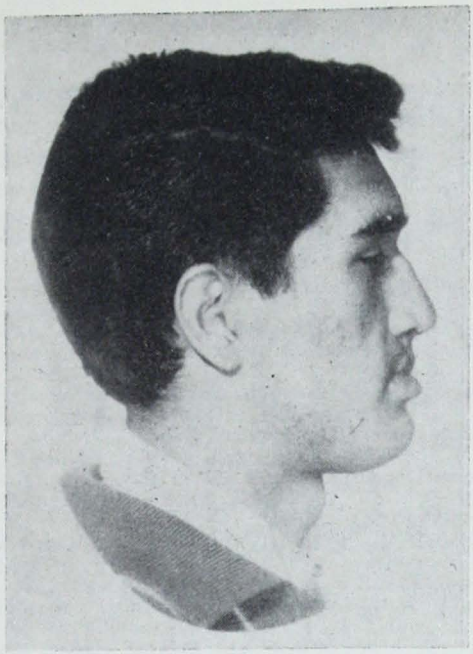

Fig. 21. Fotografía de un paciente al que se le practicó la inclusión de una lámina triangular de teflón (Vista lateral).

Conclusiones

Se presentaron 8 casos de pacientes con padecimientos de nariz en los que existía un déficit de diversos tejidos.

De los 8 pacientes sólo uno presentó complicaciones postoperatorias. Siendo ésta el sangrado de la herida quirúrgica por esfuerzo, al día siguiente de haberse retirado los puntos. A pesar de esto la herida granuló sin complicaciones, lo que demuestra la tolerancia del teflón.

Simplificando podemos concluir:

1. Que aunque la casuística es realmente pequeña, en nuestra experiencia el teflón es perfectamente tolerable a corto plazo.
2. La reinstauración de la fisiología nasal es total.
3. Los resultados conméticos son muy satisfactorios.
4. El teflón es un material fácilmente manejable y adaptable en la forma y lugar que se desee.
5. Se considera que por ser el teflón un material inabsorbible los resultados a largo plazo deberán ser mucho mejores que los de los enunciados en la introducción.

RESULTADO DE LA INCLUSION DE TEFLON EN 8 PACIENTES OPERADOS DE NARIZ

Nº	*Nombre*	*Sexo*	*Edad*	*Diagnóstico*	*Tipo de prótesis*	*Complicación*	*Resultados*	*Intolerancia*	*Tiempo de evolución*
1	M.A.C.	F	39ª	Dorso de nariz hundido	Marco	No	Satisfactorio	No	11
2	F.M.P.	M	52ª	Dorso de nariz hundido	Marco	No	Poco satisfactorio	No	15
3	M.R.O.	F	24ª	Rinitis atrófica	Escamas de diferente tamaño	No	Satisfactorio	No	11
4	C.P.D.	F	44ª	Rinitis atrófica	Escamas de diferente tamaño	No	Satisfactorio	No	6
5	A.C.T.	F	26ª	Rinitis atrófica fosa nasal izq.	Escamas de diferente tamaño	Sangrado de la incisión al 4º día Postoperatorio	Satisfactorio	No	5
6	H.B.R.	M	38ª	Septum fláccido	Lámina cuadrangular	No	Satisfactorio	No	12
7	S. de la T.	M	17ª	Lóbulo caído por extirpación quirúrgica de la porción basal del septum	Lámina triangular	No	Satisfactorio	No	5
8	J.M.O.G.	M	16ª	Secuela labio leporino	Lámina triangular	No	Satisfactorio	No	5

Summary

The cases of 8 patients in whom teflon inclusions were made to restablish nasal function, are presented. The operative techniques are presented graphically. Results were satisfactory in all the cases, except one. The advantages of using this material are discussed.

REFERENCIAS

1. Azuara Tomas, I.: El uso del teflón en la Cirugía nasal. *Anal. Soc. Mex. Otorrinolar. 7:* 29-33, 1964.
2. Azuara Tomas, I.: Modificación del ángulo naso-labial con prótesis de teflón en forma de coma. Trabajo leído en la Reunión Nacional de O.R.L. en Monterrey, N. L., 1965.
3. Degels, L.: Some Technical Improvements when Operatin for Ozaena. *Acta Oto-Rhino-Laryng. Bel., 14:* 474-479, 1960.
4. Degels, L.: Modalités dans l'application de una Technique Operatoire de l'ozene. *Acta Oto-Rhino-Laryng. Bel. 15:* 187-188, 1961.
5. Dingman, R. O. y Gravve, S. C.: Costal Cartilage Homografits Preserved By Irradiation. *Plast. Reconstr. Surg. 28:* 562-67, 1961.
6. Hodsware, G. R. y Moore, S. W.: Multiple Coartations of the Aorta. Treatment with Teflon Bypass Prosthesis. *J.A.M.A. 10:* 180-183, 1960. 180-183, 1960.
7. Kay, E. B.; Mendelsohn, D.; Suzuki, A. y Zimmerman, H.: Correction of Aortic Regurgitation Using Plastic Valves. *J.A.M.A. 173:* 1077-81, 1961.
8. Ludington, L. G. y Woodword, E.: Use of Teflon Mesh in the Repair of Musculo Facial Defects. *Surgery Ang., 46:* 364-373, 1959.
9. Mareuit, B. y Harrison, G.: A New Method of Utilizing Homografts. *Arch. Otolaryng., 73:* 528-40, 1961.
10. Mullison, E. G.: Silicones in Head and Neck Surgery. The *Arch Otolaryng., 84:* 113-117, 1966.
11. Perr, L. A.: *Transplantation of tissues.* The Williams and W. Co. V. I, 1955.
12. Perret, P.: The Bony Graft in Nasal Surgery. *Pract. Oto-Rhino-Laryng., 23:* 199-206, 1961.