PUBLICACION BIMESTRAL

ANALES DE LA SOCIEDAD MEXICANA DE OTORRINOLARINGOLOGIA

ORGANO OFICIAL

El problema del portador de gérmenes patógenos desde el punto de vista otorrinolaringológico. Por Francisco Estrada Arvide.

Reconstrucción del pabellón auricular. Por Sergio Zenteno A.

El papel de la endoscopía en hemorragia aguda de la porción superior del aparato digestivo. Por Enrique Santoyo Rodríguez y Adriana Ortiz Nolasco.

Parámetros del trauma acústico. Factor intensidad. Por Manuel Mójica, Ernesto Deutsch y Francisco Hernández Orozco.

La neumotacografía en el estudio de la voz. Informe preliminar. Por Andrés L. Delgado, J. Gilberto Soriano y Mario Mireles.

Experiencias iniciales con trabajadores sujetos a ruido de alta intensidad. Por Ernesto Deutsch.

Neurotomía de la cuerda del tímpano para el tratamiento de la parálisis facial de Bell. Por Mariano Hernández Goribar y Carlos Valenzuela Ezquerro.

Diagnóstico de los tumores malignos de las fosas nasales y cavidades accesorias. Por Juan Andrade P., Miguel de los Santos y Esperanza de Lizardi.

MEXICO, SEPTIEMBRE-DICIEMBRE, 1969 VOL. 12, NUMERO 5-6

Aun con
Dimetapp
el paciente
puede necesita
un pañuelo
(pero no para la nariz)
A·H·ROBINS

DIMETAPP EXTENTABS

PARA LOS PACIENTES QUE REQUIEREN UNA TERAPIA PROLONGADA

Por 8 - 12 horas. Todo el día o toda la noche.

Cada gragea de acción prolongada contiene:

Dimetane (Maleato de Parabromodilamina)	12 mg.
Clorhidrato de Fenilefrina	15 mg.
Clorhidrato de Fenilpropanolamina	15 mg.

Posología: Adultos: Uno o dos Extentabs cada 8 - 12 horas.
Niños mayores de 6 años: 1 Extentabs cada 12 horas.
Este medicamento es de empleo delicado.

DIMETAPP ELIXIR

AGRADABLEMENTE AROMATIZADO, SABOR A UVA.

Cada cucharadita (5 ml) contiene:

Dimetane (Maleato de Parabromodilamina)	4 mg
Clorhidrato de Fenilefrina	5 mg.
Clorhidrato de Fenilpropanolamina	5 mg.

Posología: Una cucharadita de 5 ml. tres veces al día o según lo indique el médico.
Este medicamento es de empleo delicado.

DIMETAPP TABLETAS

PARA UNA TERAPIA INTERMITENTE O COMO REFUERZO AL DIMETAPP EXTENTABS

Cada tableta contiene:

Dimetane (Maleato de Parabromodilamina)	4 mg.
Clorhidrato de Fenilefrina	5 mg.
Clorhidrato de Fenilpropanolamina	5 mg.

Posología: Una o dos tabletas tres o cuatro veces al día o según lo indique el médico.
Este medicamento es de empleo delicado.

DIMETAPP PEDIATRICO

DESPEJA LA NARIZ TAPADA DEL BEBE

Cada ml. (aproximadamente 20 gotas) contiene:

Maleato de Parabromodilamina	2 mg.
Clorhidrato de Fenilefrina	2.5 mg.
Clorhidrato de Fenilpropanolamina	2.5 mg.
Vehículo c.b.p.	1 mg

Posología: Dos gotas por kilo de peso corporal por toma, tres o cuatro veces al día por vía oral.
Este medicamento es de empleo delicado.

A. H. ROBINS DE MEXICO, S. A. DE C. V.
Km. 37½ Supercarretera a Querétaro, Cuautitlán, Méx.

Literatura exclusiva para médicos

Regs. Nos. 57075, 58455, 67088, 61268 S.S.A. P. Méd. 3084/67

con

Bayrena®

mediante 1 tableta al día

Presentación:

Bayrena = 2-sulfanilamido-5-metoxi-pirimidina

Tabs. Adultos: Caja con 8 tabletas de 0.5 g en tiras de aluminio

Tabs. Infantiles: Caja con 8 tabletas de 0.125 g en tiras de aluminio

Jarabe: Caja con 1 fco. de 40 ml, al 10% y una cucharita "medido"

BAYER

Reg. Nos. 57799, 58901 y 58715 S.S.A. P. Méd. No. 10300/69 S.S.A. ® Marca

ANALES
DE LA SOCIEDAD MEXICANA DE OTORRINOLARINGOLOGIA

Av. Cuauhtémoc 118, México 7, D. F. Tels. 5-78-68-12 y 5-14-95-37

DIRECCION: Director-Editor: Tomás I. Azuara
Editor Asociado: Juan del Río Huidobro

CONSEJO EDITORIAL:
Francisco Hernández Orozco
Eduardo Montes de Oca
Juan Overhauser
Gabriela Torres
Andrés Bustamante B.
Carlos Valenzuela

SOCIEDAD MEXICANA DE OTORRINOLARINGOLOGIA
MESA DIRECTIVA 1969-1970

Presidente: Rolando del Rosal S.
Vicepresidente: Ramón Ruenes Fernández
Secretario: Jorge Barrera I.
Tesorero: Gustavo Vivar

Autorizada como correspondencia de segunda clase en la Administración de Correos número Uno de México, D. F., el 10 de octubre de 1962.

Suscripción anual $100.00. - Extranjero 10.00 Dls. - Números atrasados $20.00

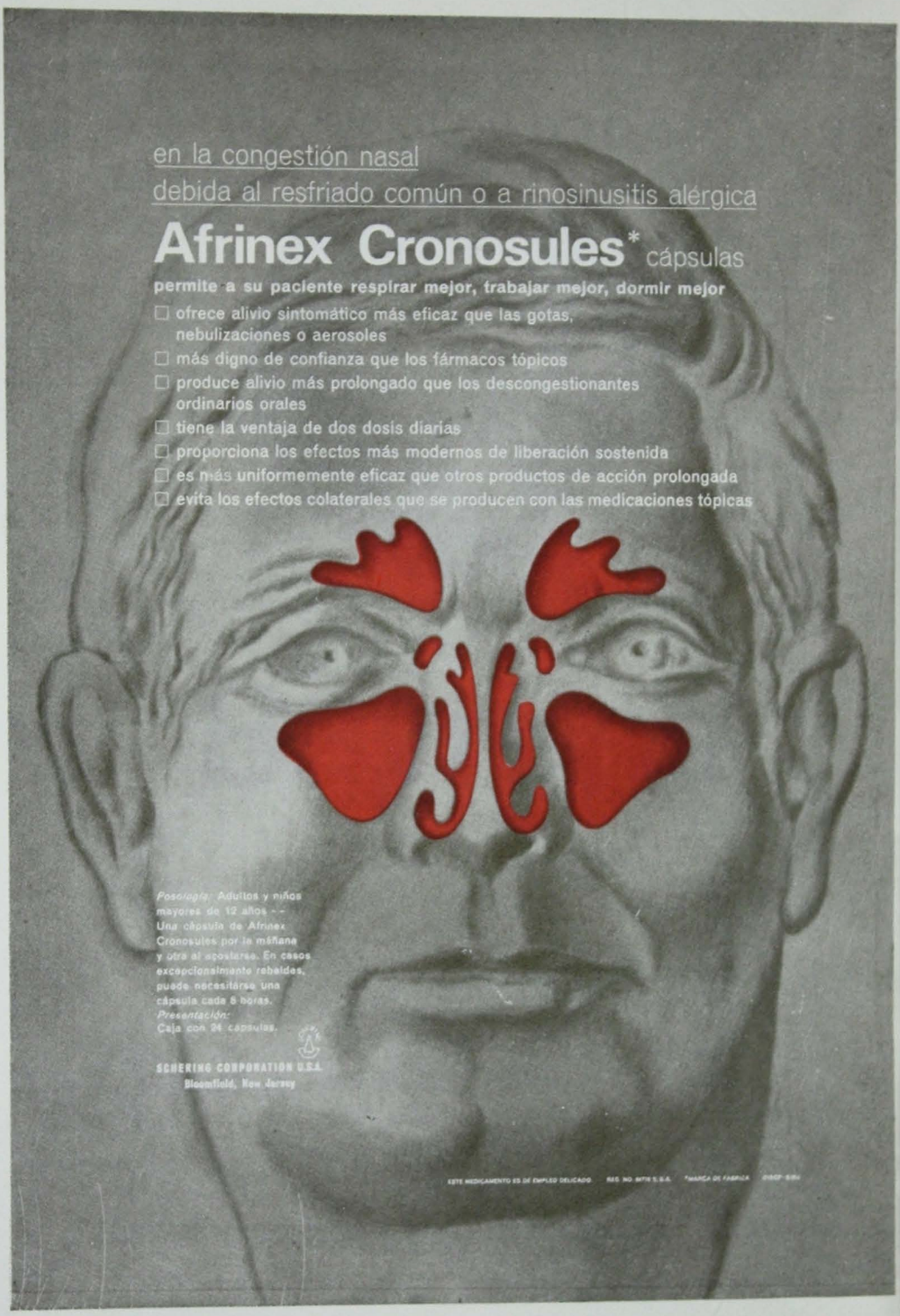
en la congestión nasal
debida al resfriado común o a rinosinusitis alérgica
Afrinex Cronosules* cápsulas
permite a su paciente respirar mejor, trabajar mejor, dormir mejor
ofrece alivio sintomático más eficaz que las gotas, nebulizaciones o aerosoles
más digno de confianza que los fármacos tópicos
produce alivio más prolongado que los descongestionantes ordinarios orales
tiene la ventaja de dos dosis diarias
proporciona los efectos más modernos de liberación sostenida
es más uniformemente eficaz que otros productos de acción prolongada
evita los efectos colaterales que se producen con las medicaciones tópicas
Posología: Adultos y niños mayores de 12 años - - Una cápsula de Afrinex Cronosules por la mañana y otra al acostarse. En casos excepcionalmente rebeldes, puede necesitarse una cápsula cada 8 horas.
Presentación:
Caja con 24 cápsulas.
SCHERING CORPORATION U.S.A.
Bloomfield, New Jersey
ESTE MEDICAMENTO ES DE EMPLEO DELICADO. REG. NO. MTR S.S.A. *MARCA DE FABRICA

PUBLICACION BIMESTRAL
Vol. 12. Nº 5-6 Sept. Dic., 1969

ANALES
DE LA SOCIEDAD MEXICANA DE OTORRINOLARINGOLOGIA

CONTENIDO

ARTICULOS ORIGINALES

El problema del portador de gérmenes patógenos desde el punto de vista otorrinolaringológico. Francisco Estrada Arvide .. 127

Reconstrucción del pabellón auricular. Sergio Zenteno A. 149

El papel de la endoscopía en hemorragia aguda de la porción superior del aparato digestivo. Enrique Santoyo Rodríguez y Adriana Ortiz Nolasco 153

Parámetros del trauma acústico. Factor intensidad. Manuel Mójica, Ernesto Deutsch y Francisco Hernández Orozco. 163

La neumotacografía en el estudio de la voz. Informe preliminar. Andrés L. Delgado, J. Gilberto Soriano y Mario Mireles 171

Experiencias iniciales con trabajadores sujetos a ruido de alta intensidad. Ernesto Deutsch 175

Neurotomía de la cuerda del tímpano para el tratamiento de la parálisis facial de Bell. Mariano Hernández Goribar y Carlos Valenzuela Ezquerro 181

Diagnóstico de los tumores malignos de las fosas nasales y cavidades accesorias. Juan Andrade P., Miguel de los Santos y Esperanza de Lizardi 185

(An. Soc. Mex. Otorrinolar.)

Autorizada como correspondencia de segunda clase en la Administración de Correos número Uno de México, D. F., el 10 de octubre de 1962.

Se solicita canje. On demande l'échange. Exchange requested. Austausch erwünscht

Subscripción anual $100.00. Extranjero 10.00 Dls. Números atrasados $20.00.

Toda correspondencia debe dirigirse al Dr. Francisco Hernández Orozco. Av. Cuauhtémoc 118. Mezzanine B. México 7. D. F.

Impreso en los Talleres Impresiones Modernas, S. A., Sevilla 702, México 13, D. F.

Anales de la Sociedad Mexicana de Otorrinolaringología

Organo Oficial de la Sociedad,

constituye un magnífico medio de promoción

de productos farmacéuticos para la especialidad

¡Anúnciese usted!

Tel. 5-14-95-37

ANALES
DE LA SOCIEDAD MEXICANA
DE OTORRINOLARINGOLOGIA
Vol. 12. Nº 5-6. Sept.-Dic. 1969

EL PROBLEMA DEL PORTADOR DE GERMENES PATOGENOS DESDE EL PUNTO DE VISTA OTORRINOLARINGOLOGICO

Francisco Estrada Arvide*

En 102 casos que presentaban alteraciones de la estructura septum-pirámide nasal, se observó mayor frecuencia de patología clínica, radiología y bacteriológica en los casos de lumen amplio unilateral y bilateral.

Numerosas publicaciones acerca de la importancia que reviste el portador de gérmenes patógenos[1] y su repercusión por diseminación,[2, 3, 4, 5, 6, 7, 8, 9] así como la dificultad para su control[10, 11, 12, 13] especialmente tratándose de cepas resistentes, han sido tantas como las publicaciones estadísticas de grupos estudiados con el objeto de encontrar el sitio del organismo en donde con más frecuencia se aislan estos gérmenes patógenos. Parece haber un acuerdo general en considerar que las fuentes principales de estafilococo dorado coagulasa positivo son el pelo, piel, faringe y nariz; Jacobs y Williamson[14] mencionan a Miles, Williams y Claytoncooper (1944); Williams Blowers, Garrod y Shooter (1960) quienes señalan que el estafilococo dorado se encuentra en la nariz anterior del 30 al 50% y en la piel del 12 al 25% de adultos sanos; este mismo autor acorde con los anteriores subraya que la presencia del estafilococo dorado es más frecuente en los individuos con anormalidades nasales. Nosotros concordamos con Jacobs, habiendo encontrado además frecuentemente estreptococo alpha y beta hemolítico en pacientes con anormalidades nasales. La importancia de este trabajo consiste en tratar de encontrar qué tipo de anormalidad nasal es la que parece predisponer a ser portador de estos gérmenes patógenos y de esta relación entre el tipo de anormalidad estructural nasal y frecuencia de presencia de gérmenes patógenos derivar la valoración de la importancia que pudiera tener la corrección quirúrgica de dicha anormalidad estructural, en el control del portador.

Material y método

A un lote de pacientes con alteraciones de la estructura septum-pirámide nasal de la consulta de otorrinolaringología, se les practicó historia clínica con esquema de su estructura nasal externa y bajo rinoscopia, radiografía de senos paranasales, fotografías de nariz externa, exámenes de laboratorio, dosificación de antiestreptolisinas, proteína C. reactiva, cultivos independientes de cada fosa nasal y faríngeo en medio de gelosa-sangre. De ellos se presentan 102 casos a los que no consideramos portadores persistentes según la definición de Marvin Boris, por no habérseles practicado cultivos cada una de cuatro semanas consecutivas[15] pero que resultaron positivos a gérmenes patógenos de 1 a 3 de sus cultivos, tratándose además de investigar qué tipo de alteración estructural nasal dio con más frecuencia cultivos positivos a gérmenes patógenos y patología radiológica y clínica.

Presentación de casos

De los 102 casos estudiados encontramos solamente tres pirámides nasales con techo cerrado de los cuáles solamente uno dio un cultivo faríngeo positivo a estreptococo alpha hemolítico. Los tres tenían patología radiológica y la fosa nasal más amplia del mismo lado, presentó estafilococo coagulasa positivo y seno maxilar derecho opaco del mismo lado más amplio. El resto son cuatro techos no abiertos del grupo de 21 pacientes con el mismo tipo de techo no abierto en que encontramos los gérmenes patógenos predominantemente en ambas fosas; en uno de ellos, el último, no había patología radiológica importante. En el caso 5 había pólipos más grandes en fosa nasal derecha y a la radiografía seno maxilar derecho completamente opaco, un año después de rinoplastia se quitó pequeño pólipo de la fosa nasal izquierda que resultó menos estrechada, o sea que ahora es la más amplia.

En el caso 17 había opacidad de senos maxilares más intensa del lado izquierdo que corresponde con la fosa nasal más amplia; en el caso 23 encontramos otomastoiditis izquierda que corresponde con lumen amplio izquierdo y estreptococo beta hemolítico de ese lado. En el caso 24 que radiológica y clínicamente muestra un septum angulado con lumen derecho amplio, que es la situación que hace más aparente a la clínica la luz nasal amplia unilateral en una pirámide con techo cerrado, encontramos estreptococo beta hemolítico en el lado amplio y en faringe.

El caso 25, otro septum angulado en que persiste estreptococo beta hemolítico en ambas fosas nasales después de cura de erradicación de eritromicina-penicilina, cubriendo 10 días y en donde radiológicamente nos informan pólipo en el seno maxilar del lado derecho, el más amplio; a partir del caso 28 al 102 todos presentan techo abierto comenzando a aparecer

proteus en el 30; en el 33 encontramos estreptococo beta hemolítico en fosa nasal izquierda con senos maxilares opacos a pesar de benzetacil cada 15 días por cardiopatía reumática.

Había costras en vestíbulo en el caso 35, que presentaba estafilococo dorado coagulasa positivo en sus tres cultivos con 1,000 U antiestreptolisinas. El caso 37 nos muestra estreptococo beta hemolítico y pólipo muy grande en el lado más amplio, el izquierdo. En el caso 43 encontramos estafilococo coagulasa positivo después de erradicación.

En el caso 44 estreptococo beta hemolítico en lado derecho más amplio, a la radiografía senos maxilares opacos hipertrofia de cornetes derechos que comprueban radiológicamente la apreciación clínica del lumen derecho amplio. En el caso 45 además existen 1,000 U de antiestreptolisinas y opacidad en senos maxilares. En el 46 encontramos del lado izquierdo, el más amplio, estreptococo alpha hemolítico con gran pólipo de ese mismo lado y senos maxilares pequeños y opacos con desviación septal radiológica a la derecha que comprueba también la apreciación clínica del lumen izquierdo amplio. En el caso 48 encontramos 250 U de antiestreptolisinas y estafilococo coagulasa positivo solamente en el lado izquierdo que es el más amplio y en donde a la radiografía existe opacidad de seno maxilar izquierdo.

En el caso 54 encontramos estreptococo beta hemolítico en ambas fosas, las dos son amplias, a este enfermo se le había practicado septumplastía sin tratamiento de su techo abierto, es decir, sin tratamiento de pirámide y válvulas, hace un año. En el caso 56 con un lumen derecho amplio encontramos estreptococo hemolítico y a la radiografía opacidad mayor del seno maxilar de ese mismo lado en el cual se aprecia mucocele. En el caso 57 encontramos proteus en ambas fosas, estafilococo coagulasa positivo en ambas fosas, estreptococo hemolítico en faringe, ambos lúmenes son amplios clínica y radiológicamente. Existen costras grandes fétidas, más del lado derecho, senos maxilares pequeños y opacos, podemos decir que estamos acercándonos a un síndrome preatrófico.

En el 59 de lumen derecho amplio encontramos opacidad predominio derecho y estafilococo coagulasa positivo en ambas fosas, la misma situación en el caso 60 con estreptococo beta hemolítico. En los casos 64 y 65, antiestreptolisinas altas en donde no aparece el beta hemolítico en faringe, pero sí en ambas fosas nasales y en este último hay senos maxilares opacos.

El caso 66 con antiestreptolisinas altas, igual que el anterior se encuentra el beta hemolítico en ambas fosas amplias y no en faringe. Hay además costras en el lado derecho y senos con opacidad parcial a la radiografía. En el caso 67 en el lado izquierdo, el más amplio, encontramos beta hemolítico en cultivo tomado después de cura de erradicación. En el caso 72 aparte de techo abierto hay hipotrofia de cartílagos laterales superiores encontrando estafilococo coagulasa positivo en sus tres cultivos. En el caso

73 con 500 U de antiestreptolisinas no aparece el hemolítico en faringe, pero sí en nariz; este paciente había sido operado de septum sin tratamiento de pirámide anteriormente.

En el caso 74 otro síndrome con costras de mal olor probable síndrome preatrófico, encontramos también antiestreptolisinas 250 y estafilococo coagulasa positivo sólo en nariz. El caso 75 la misma situación sólo que con estreptococo beta hemolítico. En el 76 en que encontramos beta hemolítico en ambas fosas amplias, ya no nos llama la atención la sensación de obstrucción que refiere el enfermo a pesar de tener una entrada de aire mayor que la normal. En el caso 79 con beta hemolítico en la fosa más amplia encontramos el seno maxilar de ese lado más opaco y pérdida del olfato, hay 500 U de antiestreptolisinas el beta hemolítico no aparece en faringe. El 80 con beta hemolítico en los tres cultivos y proteus en ambas fosas, los dos lúmenes amplios presentan a la radiografía senos paranasales normales a pesar de que tenía un septum en hojaldre con gran engrosamiento en dorso septal, a este paciente cuyo cartílago septal parecía inservible se le practicó sustitución septal por lámina de teflón.

En el caso 83 encontramos del lado de fosa izquierda la más amplia, mucocele en seno maxilar izquierdo, beta hemolítico en sus tres cultivos. En el caso 84 con 1,000 U antiestreptolisinas no encontramos el hemolítico en faringe pero sí en las dos fosas nasales que son amplias, en él había retroposición septal, el dorso hundido y senos maxilares opacos. En el caso 85 con sus tres cultivos positivos el lado de su otomastoiditis de 10 años de evolución corresponde a la fosa nasal más amplia.

En el caso 89 volvemos a encontrar beta hemolítico en fosa nasal derecha después de cura de erradicación en el caso 90 lumen nasal más amplio del lado derecho, encontramos estafilococo coagulasa positivo y proteus con 250 U de antiestreptolisinas. En el caso 92 con 500 U de antiestreptolisinas el beta hemolítico no aparece en faringe pero sí en las dos fosas, ambas amplias. En el caso 96 encontramos opacidad seno maxilar izquierdo e hipoacusia conductiva izquierda que corresponde con lumen nasal izquierdo amplio en donde también hay estreptococo hemolítico.

En el caso 97 con 1,200 U de antiestreptolisinas volvemos a no encontrar beta hemolítico en faringe pero sí en nariz, lumen izquierdo más amplio, corresponde a opacidad de mastoide izquierda, las antiestreptolisinas persisten altas después de amigdalectomía. En el caso 98 con hemolítico en ambas fosas nasales, el lumen más amplio izquierdo corresponde con otitis izquierda. En el caso 99 ambos lúmenes nasales amplios, los dos con hemolítico presenta costras grandes en ambas fosas. El caso 102 lumen derecho más amplio, presenta en seno maxilar derecho mucosa edematosa y estreptococo hemolítico en la fosa nasal de ese mismo lado.

Comentario

1. En los 102 pacientes con alteraciones de la estructura septum pirámide nasal a los que se les practicó cultivo faríngeo, cultivo de fosa nasal izquierda y cultivo de fosa nasal derecha independientemente, que hicieran un total de 306 cultivos, en 204 de ellos se aislaron gérmenes patógenos, estreptococo hemolítico en 124, estafilococo coagulasa positivo en 74, proteus en 6 o sea que en más del doble de cultivos resultaron positivos a gérmenes patógenos en relación con cultivos negativos a dichos gérmenes.

2. El germen patógeno más frecuentemente encontrado fue el estreptococo hemolítico en 124 cultivos siguiendo en frecuencia el estafilococo coagulasa positivo en 74 cultivos.

3. El tipo de alteración estructural nasal que produjo más cultivos de estreptococo hemolítico y estafilococo coagulasa positivo fue el techo abierto y la luz nasal más amplia, 71 casos con techos abiertos, 83 con luz nasal amplia.

4. Se mantuvo cierta relación entre la patología clínica y radiológica y la fosa nasal más amplia.

5. En los casos con antiestreptolisinas altas el estreptococo hemolítico apareció con más frecuencia en nariz que en faringe.

6. En 6 casos persistió estreptococo beta hemolítico después de cura de erradicación y en 4 después de amigdalectomía; todos éllos con síndrome de lumen amplio.

7. Entre los techos más abiertos y lúmenes nasales más amplios en seis casos se aisló proteus y dos presentaban anosmia.

8. El síntoma obstrucción nasal puede presentarse en las fosas demasiado permeables.

La literatura no es muy prolífica en comunicaciones de portador de estreptococo beta hemolítico en nariz. Estamos de acuerdo en aceptar la gran incidencia de estafilococo dorado coagulasa positivo y estreptococo alpha y beta hemolítico en los individuos con deformidades nasales. Nos inclinamos a pensar que con mayor frecuencia se encuentran estos gérmenes patógenos en la fosa nasal más amplia, esto induce a hacer numerosas lucubraciones, desde pensar en la patología independiente de cada lado de la nariz, hasta la individualización de los síndromes de lumen amplio unilateral y síndrome de lumen amplio bilateral. Desde la importancia del estornudo en la diseminación de los gérmenes del portador Donald T. Varga y Arthur White, obtuvieron estafilococo coagulasa positivo en muestras del aire que rodeaba a portadores[10] hasta el planteamiento de si vale la pena la corrección de la luz nasal amplia en el control del portador, del reumático y como tratamiento quirúrgico temprano de una futura rinitis atrófica, en este sentido Cottle[26] llama la atención sobre el tratamiento de la atrofia nasal temprana, tanto para resolver su problema individual rinopa-

tológico, como para resolver el peligro potencial que representa como portador; por otra parte, surge la lucubración fisiopatológica para explicar el por qué de que esta situación anatómica, pudiera predisponer o mantener el estado de portador nasal. Parece lógico que se encuentren dificultadas las funciones comunmente conocidas de la nariz en una fosa más amplia que lo normal, especialmente si la mucosa turbinaria ha dejado de mantener su hiperplasia compensadora y han disminuido las respuestas de las fibras vasodilatadoras y secretoria a través del ganglio esfenopalatino (Hichbee[16]) que constantemente realizan ajustes a los estados atmosféricos y constitucionales en un esfuerzo para mantener una membrana mucosa normal, cuya lesión o fatiga producirían una disfunción en la filtración, humidificación y calentamiento, ventilación y drenaje, acción ciliar, respiración (Ugura Joseph H.[17]) y bacteriología (Stewart Nash[18]), condiciones de la hipofunción tal vez propicias para la facilitación del desarrollo de gérmenes patógenos en la nariz.

En la valoración de la importancia patológica de una luz nasal amplia, no debemos dejar de tomar en cuenta otros factores como son: el grado de virulencia del germen (White[19]). Las condiciones del medio ambiente (Hicks, Poe y Dooley[20]), (Poe, Hicks y Dooley[21-22]) las condiciones generales del huésped y su estado de resistencia a las infecciones. La obstrucción mecánica o inflamatoria de los orificios naturales de los senos, el estado alérgico, el problema endócrino (Miles Taylor[23-24]); los arcos reflejos respiratorios mencionados por (Furstenberg[25]); inclusive desde el punto de vista estructural, no olvidar según Cottle[26] el tamaño, forma y posición de las narinas en relación con la pirámide, la acción valvular de los cartílagos laterales superiores, e inferiores, las características de los cornetes medios que pueden modificar la turbulencia y dirección de las corrientes de aire, la cola de los inferiores en el control de la turbulencia en la espiración, la eficiencia del tejido eréctil turbinario, la presencia de elementos autógenos, homógenos o extraños bajo la mucosa, septal principalmente. Por último los dos casos de anosmia presente en lúmenes amplios, nos hizo revisar el trabajo de E. Bocca[27] sobre los cofactores mecánicos en la estimulación olfatoria y los trabajos de Uttoson[28-29] sobre mucosa y bulbo olfatorio.

Es entonces factible pensar en un síndrome de lumen amplio cuando el tamaño de la fosa nasal originalmente determinado por la estructura de sus diferentes componentes; elementos óseos, elementos cartilaginosos, elementos blandos externos e internos y que después de un esfuerzo especialmente realizado por los elementos blandos para compensar el defecto estructural traducido en crecimiento e hiperfunción a veces selectiva local y adecuada y a veces global y anárquica pasa a una etapa de hipofunción en que la luz nasal se amplía aún más por reducción de los elementos blandos, favoreciendo la desecación, la inmovilidad ciliar facilitando así la retención de impurezas y de gérmenes, siendo tal vez las etapas siguientes: El síndro-

me de lumen amplio preatrófico y por último la rinitis atrófica, cabe pensar que el mejor tratamiento medicoquirúrgico de esta etapa final sea precisamente cuando se prevee abordando íntegramente las etapas anteriores.

Conclusiones

Estamos de acuerdo con Jacobs y Williamson[14] en que se aislan gérmenes patógenos con mayor frecuencia en la nariz de pacientes con anormalidades nasales, McCartney y Harvey (1928)[14] quienes encontraron que en el caso de bacteria diftérica las anormalidades nasales favorecieron el desarrollo del estado de portador. La anormalidad nasal en que aislamos con mayor frecuencia gérmenes patógenos en la fosa nasal más amplia. Cabe mencionar que en muchos de estos casos no habían modificaciones importantes de la transparencia de los senos a la radiografía aunque sí había sintomatología rinofaríngea y elevación de antiestreptolisinas.

Se discute la posibilidad de considerar el síndrome de lumen amplio como una entidad dentro de la patología nasal, especialmente cuando provoca una hiperfunción global y anárquica o cuando ha pasado de la etapa compensadora a la etapa de hipofunción, hipotrofia y a su máxima expresión, la atrofia.

Resumen

Se estudian 102 casos de pacientes con alteraciones de la estructura septum-pirámide nasal, encontrando evidencia de patología clínica radiológica y bacteriológica con mayor frecuencia en los casos de lumen amplio unilateral y de lumen amplio bilateral.

Summary

In 102 cases with changes in the septum-pyramid nasal structure, clinical, roentgenologic and bacteriologic pathology was more frequent in cases with wide unilateral or bilateral lumen.

REFERENCIAS

1. Rogers, Lloy S.: Staphylococcal Sepsis and Patient's Nasal Carrier State. *Arch. Surg. 90:* 294-297, 1965.
2. Burry, A. F.: Some aspects of nasal Carriage of Staphylococci. New *Zeal. Med. J. 62:* 618-20, 1963.
3. White, A.: Quantitative Studies of Nasal Carriers of Staphylococie among hospitalized patients. *J. Clin. Invest. 40:* 23-30, 1961.
4. Miller, D. L. y cols.: Nasal Carriers of Penicillin-Resitant Staphylococci in the General Population. *Brit. J. Prev. Soc. Med. 16:* 203-206, 1962.
5. White, A.: Relation between quantitative nasal cultures and dissemination of staphylococci *J. Lab. Clin. Med. 38:* 273-277, 1961.
6. Haberman Sal y cols.: The incidence of Staphylococcus aureus and Candida Albicans in Pregnant Women. *Obst. Gynec. 20:* 639-42, 1962.

7. O'GRADY, F. y COLS.: Nasal Carriage of Staphylococcus Pyogenes *Amer. J. Hyg. 77:* 187-94, 1963.
8. VOGELSANG, TH. M. BOE.: A long term staphylococcal study.*Acta Path. Microb. Scand. 54:* 225-240, 1962.
9. NOBEL, W. C.; WILLIAMS E. y COLS.: Some aspects of nasal carriage of staphylococci. *J. Clin. Path. 17:* 79-83, 1964.
10. VARGA, D. T. y COLS.: Supression of Nasal, Skin and Aerial Staphylococci by nasal Aplication of Methicillin. *Nat. Inst. Allergy Infect. Dis.* 2209-2214, 1961.
11. SUMMERS, M. M. y COLS.: Hair as a reservoir of Staphylococci *J. Clin. Path. 18:* 13-15, 1965
12. PARKER, M. T.: Acquisition of Staphylococcus aureus by Patients in Cubibles. *Brit. Med. J. 5442:* 1101-1105, 1965.
13. JARVIS, A. W. y COLS.: Recurrense of Staphylococci of some Phagetype. Following control of nasal carriers with neobacria and Saframycin. *Lancet* 1168-1170, Nov. 25, 1961.
14. JACOBS, S. I.; WILLIAMSON, G. M. y WILLIS, A. I.: Nasal abnomalities and the carrier rate of Staphylococcus aureus. *J. Clin. Pathol. 14:* 519-21, 1961.
15. BORIS, M. y COLS.: Bacterial interference protection of adults against nasal staphylococcus aureus infection after conolization with a heterologous S. Aureus strain. *Amer. J. Dis.* Children. *108:* 252-261, 1964.
16. HIGHBEE, D.: Functional and anatomic relation to spheno palatine Ganglion to the autonomic Nerve System. *Arch Otolaryng. 50:* 45, 1949.
17. OGURA, J. H.: Experimental observations of the Relationships between upper airway obstruction ad Pulmonary function. *Ann. Otol. 73:* 382-403, 1964.
18. STEWART, N. C. Functional diseases of the nose zones of mucous membrane activity. *Ann. Otol. Rhinol. 65:* 414-432, 1956.
19. WHITE, A.: Relation between quantitative nasal cultures and dissemination of staphylococci. *J. Lab. Clin. Med. 58:* 273-277, 1961.
20. HICKS, C. C. y COLS.: The nasal and skin Carriage of staphylococcus aureus in an artificial Cold Environment. *J. Mil. Med.* 264-271, 1964.
21. POE, H. R. y COLS.: Effect of cold in the presence of staphylococcus aureus in the external nares of the rat. *U. S. Army Res. Inst. Envir. Med.* 487, 1964.
22. HICKS, C. C. y COLS.: The nasal and skin carriage of staphylococcus aureus in an artificial cold Environment. *J. Mil. Med.* 264-271, 1964.
23. TAYLOR, M.: An experimental study of the influence of the endocrine system of the nasal respiratory mucosa. 972-97.
24. TAYLOR, M.: The influence of the endocrine system on the nasal respiratory mucosa.
25. FURSTENBERG: Hanas reflex arcs and their influence in nasal obstruction. *Ann. Otol. 72:* 1076-81, 1963.
26. COTTLE, M. H.: Nasal atrophy atrophic rhinitis ozena. Medical and surgical treatment. *Internat. Coll. Surg. 29:* 472-84, 1958.
27. BOCCA, E.: Mechanical co-factors in olfatory stimulation. *Acta Otolaring. (Stocholm) 39:* 243-247, 1965.
28. OTTOSON, D.: Comparison of slow potentials evoked in the frog's nasal mucosa and olfatory bulb by natural stimulation. *Acta Physiol. Scand. 47:* 149-159, 1949.
29. OTTOSON, D.: Olfatory bulb potentials inducen by electrical stimulation of the nasal mucosa in the frog. *Acta. Physiol. Scand. 47:* 160-172, 1959.

	CASOS:	AEL	GERMENES AISLADOS EN CULTIVOS: FARINGEO	NASAL DER.	NASAL IZQ.	ESTRUCTURA NASAL: TECHO	LUMEN NASAL AMPLIO.		OBSERVACIONES:
8	SGM 42 A 15822541 E.	62.5	ECP	EBH	EBH	No abierto		Izq.	R.X. Senos esfenoidal tabicado y opacificado, senos maxilares parcialmente opacos.
9	RJG 163475186 H.		ECP	ECP	ECN	No abierto		Izq.	R.X. Seno maxilar derecho más opaco.
10	OJN 40A 14727334 A.	65	EALBO	EAH	EAH	No abierto		Izq.	R.X. Opacidad grado medio senos maxilares.
11	ZPÑ 35 A. 14931629 A.		KLESBIELA	EBH	NCAT	No abierto		Izq.	R.X. discreta opacidad senos frontales - Cultivo tomado después de "Erradicación".
12	THMC		No cultivo	EBH	No cultivo	No abierto		Der.	
13	PBJ 16435601 A.		EAH y EACN	EBH	No cultivo	No abierto		Der.	
14	PPML 159434675 A	125	EAH y EBH	EAH EBH	EAH EBH	No abierto (Asimetrico)		Der.	
15	GTA 24512129 A.	2400	N Faring.	EBH	EBH	No abierto		Der.	Septo angulado factor reumatoide positivo R.X. mucosele maxilar derecho.

CUADRO DE CONCENTRACION DE LOS CASOS EN QUE SE AISLARON GERMENES PATOGENOS EN NARIZ Y FARINGE

	CASOS:	AEL	GERMENES AISLADOS EN CULTIVOS: FARINGEO	NASAL DER.	NASAL IZQ.	ESTRUCTURA NASAL: TECHO	LUMEN NASAL AMPLIO.		OBSERVACIONES:
1	PVE 21A	62.5	No cultivo	ECN	EC^N	Cerrado		Izq.	R.X. Senos maxilares y etmoidales opacos.
2	BCE 35A 146281207	250 A.	ECN	No cultivo	No cultivo	Cerrado	Amplio		Senos maxilares parcialmente opacos.
3	HHA.	125	EAH	ECP	ECN	Cerrado	Amplio		R.X. Seno derecho -- opaco.
4	HCA 160395342	A.	ESP	EBH	EBH	No abierto	Amplio		R.X. opacidad senos maxilares y frontales.
5	LEN 34A	250	No cultivo	No cultivo	No cultivo	No abierto	Der.		Polipos más grandes en fosa nasal derecha R.X. seno maxilar der opaco, un año despues de Rinoplastia se quito pequeño polipo de la -- fosa nasal izqda. que se estrecho menos.
6	PLM	500	M CAT	EBH	EBH	No abierto	Der.		Resección de septum -- años atras traumatismo nasalagregado. R.X. - Engrosamiento mucosa seno maxilares dereche R.X. simpatología en - senos.
7	RAA 32A 153331378	62 A.	ECN	EBH	ENH	No abierto	Amplio		

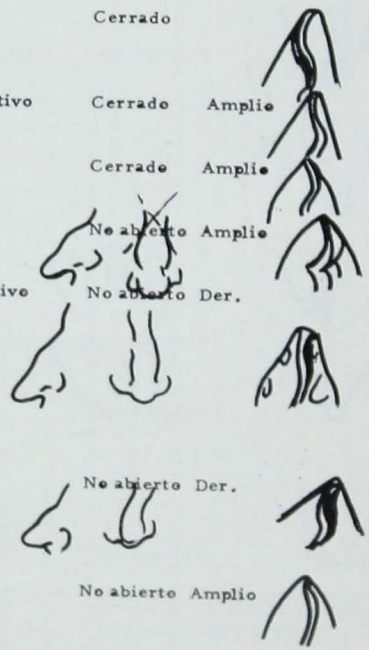

	CASOS:	AEL	GERMENES AISLADOS EN CULTIVOS: FARINGEO	NASAL DER.	NASAL IZQ.	ESTRUCTURA NASAL: TECHO	LUMEN NASAL AMPLIO.		OBSERVACIONES:
16	CHME 14A 15421179 A.	62.5	ESN	EBH	ESN	No abierto (Asimetrico).		Der.	Seno frontal derecho discretamente opacificado. El izquierdo normal.
17	HNE 13A 14523717 H.	62.5	ENH	ECNI ENOH	ECN	No abierto		Izq.	Opacidad más acentuada del lado izqdo.
18	CEC 16027544 A.	125	No cultivo	ECP	EACN	No abierto		Der.	Senos sin opacidad - factor reumatoide - positivo, sedimentación 16.
19	BAM 157381617 E.	125	ECP	ECN	ECN	No abierto		Der.	R.X. Sin datos patológicos sin importancia.
20	EGC13A. 15215233 A.	2000	ECN	ESTR y NEUM	ESTR y NEUM.	No abierto		Izq.	Costras grandes y - fetidas. Senos maxilares francamente opacos.
21	MRE P.O.S.		EBH	EBH	ECN	No abierto		Der.	
22	MCI 159433946	250	ECN	ECP	EBH	No abierto (Asimetrico)		Der.	
23	MAJ 14716131 A.		ECN	EBH y ECN	ECN EBH	No abierto (Asimetrico)		Izq.	Otomastoiditis izqda.
24	SN 26A.	125	EBH	EBH	ECN	No abierto		Der.	Septum angulado.

	CASOS:	AEL	GERMENES AISLADOS EN CULTIVOS: FARINGEO	NASAL DER.	NASAL IZQ.	ESTRUCTURA NASAL: TECHO	LUMEN NASAL AMPLIO.		OBSERVACIONES:
25	GTA 24512129 A.	2400	N.Faring. E. Viridans	EBH EBH	EBH EBH (post e radiación).	No abierto		Der.	R.X. Polipo senomaxilar derecho, - septo angulado artralgias. Persiste EBH despues de "Erradicación".
26	CGF. 15366481060 A.	250	N.CAT KLESB	EBH	EBH	No abierto		Izq.	Opacidad parcial-- de todos los senos-
27	VCS 34A 157221046A.	500	EAH EACP	ECN	ECN	No abierto	Der. 	Izq.	
28	LME 5A. 158371046 H	250	ECP	ECN	ECN	Abierto	Der.		Senos esfenoidal - tabicado y opaco- seno maxilar der. epaco H.Cornetes.
29	THMC 2357391958E.	125	ECP	ECP	EBH	Abierto	Der.		Senos parcialmente opacos.
30	CRS 16241252 A.		EBH	EBN	PROTEUS	Abierto	Der.		Otorrea disfonia .
31	YAE 6513566 BM.		ECN	ECP	ECP	Abierto	Der.		Amígdalas con hiperplasia asimetrica.
32	EMP 39A. 62.5 15822541 E.		ECP	EBH	EBH	Abierto	Der.		Senos maxilares parcialmente opacos fosas amplias.
33	MEME 164424434	62.5	No cultivo	ECN	EBH	Abierto	Der.		R.X. Senos maxilares opacos. Se prescribe Bencetazil C 15 ds. Cardiopatiá Reumática.

	CASOS:	AEL	GERMENES AISLADOS EN CULTIVOS: FARINGEO	NASAL DER.	NASAL IZQ.	ESTRUCTURA NASAL: TECHO	LUMEN NASAL AMPLIO.		OBSERVACIONES:
34	GRVG 15A500 14419228 H.		ECP	ENH	ENOH y ECP	Abierto (Asimetrico		Izq.	Senos maxilares - opacos.
35	GCP 9 A. 1000 15235286 H.		EACP	EACP	EACP	Abierto (Asimetrico)	Der.		Costras en vesti--- bulos.
36	MMJ 6483066	62	ENH	ENH	EACP	Abierto (Asimetrico		Izq.	Senos parcialmente- opacos H. Cornetes- derechos. Amígdalas de dos medio -- centimetros de diam.
37	SN 29 A.		ECP	ECN	EAH	Abierto		Izq.	Polipo obstructivo11 lado izquierdo.
38	DDH 6503188 A.	62.5	EBH	EBH	ECN	Abierto	Der.		Senos maxilares con opacidad parcial H. Cornete derecho.
39	RLB		ECN	EBH	EBH	Abierto	Der.	Izq.	Psiquineurotico.
40	GDGJ 45A 750 15921770 A.		EBH	EBH ECP	EBH ECP	Abierto		Izq.	Senos normales.
41	SCL 32A. 250 157405317		ECN	EBH	ECN	Abierto	 Der. (Posterior)		Senos maxilares par cialmente opacos. H. Cornetes derechos.
42	EVR 16126555 A.	250	No cultivo	EBH	EBH	Abierto		Izq.	Senos maxilares opa cos.
43	SBG 14A P.O.S.	62.5	ECP	ECP	ECP	Abierto	Der.		Percisten mismos - germenes en cultivo despues de "Erradicacion."

	CASOS:	AEL	GERMENES AISLADOS EN CULTIVOS: FARINGEO	NASAL DER.	NASAL IZQ.	ESTRUCTURA NASAL: TECHO.	LUMEN NASAL AMPLIO.		OBSERVACIONES:
44	RGRR 158422332 A.		ECN	EBH	EBN	Abierto	Der.	Izq.	Senos maxilares - opacificados hipertrofia de cornetes der.
45	FPN 150212127 A.	1000	EAH	ECP	ECP	Abierto (Asimetrico) 		Izq.	Opacidad senos maxilares.
46	FRG 28A. 159364233 A.	62.5	ECP	ECN	EAH	Abierto	(Con gran polipo).	Izq.	Gran polipo nasal --- izqde posterior se-- maxilares pequeños - y opaces. Desviación septal a la derecha.
47	CHS. 1482882 A.	62.5	ECN	EBH	EBH	Abierto		Izq.	Desviación piramide-septum angulado mucocele en seno maxilar derecho. Senos-maxilares parcialmente opaces.
48	FGR 13 A. 1542389 H.	250	No cultivo	ECN	ECP	 Abierto		Izq.	R.X. Fractura de huesos propios, opacidad senos maxilar izqde.
49	RRFM 13 A. 1511798 H.	62.5	ECN.	ECN	ECN	Abierto		Izq.	R.X. desviación del-tabique nasal hacia - la derecha. Senos - maxilares normales. H. cornetes.
50	MAM 157405488 A.	62	ECN	EBH	EBH	Abierto	Der.	Izq.	
51	BCHR 28 A. 156387070		ECP	EBH	EBH	Abierto	Der. *	Izq.	

	CASOS: AEL	GERMENES AISLADOS EN CULTIVOS: FARINGEO	NASAL DER.	NASAL IZQ.	ESTRUCTURA NASAL: TECHO.	LUMEN NASAL AMPLIO.		OBSERVACIONES:
52	BAR 16 A.333 161261682	No cultivo	EBH	EBH	Abierto (nariz chica)	Der.	Izq.RX.	Senos maxilares - opacos fosa nasal- derecha amplia
53	BGC 31 A.62.5 15734731 A.	E ALBUS	ENOH	ENOH	Abierto			Lumenes estrechos - por hiperplasia tur-- binaria. R.X. senos- maxilares parcialmen te opacos. Fosas na- sales amplias¡ Usa - gotas desde 1950.---
54	ZOP 14820281 A.		EBH	EBH	Abierto	Der.	Izq.	Septoplastiá hace un- año.
55	MCGR. 62 144251329 A.	EBH	EBH	EBH	Abier	* Der	Izq.	Nariz grande.
56	ANMG. 40 A. 62.5 66037308 A.	EACP	EAH	EAH	Abierto	Der.		R.X. Opacidad mayor en seno maxilar der. mucosele lado der.
57	VM 16 A. 116547618 H.	EAH	PROTEUS ECP	PROTEUS ECP	Abierto	*Der.	Izq	Costras grandes y -- fetidas mas el lado - derecho. Senos ma- xilares pequeños y - opacos . Fosas am- plas. Septum a la -- izquierda. Sindrome preatrofico¿
58	NDMG 25A.250 15831883 E.	ECP	ECP	ECP	Abierto	Der.	*Izq.	R.X. senos maxilares opacos desviacion sep tal a la derecha hiper plasia cornetes.

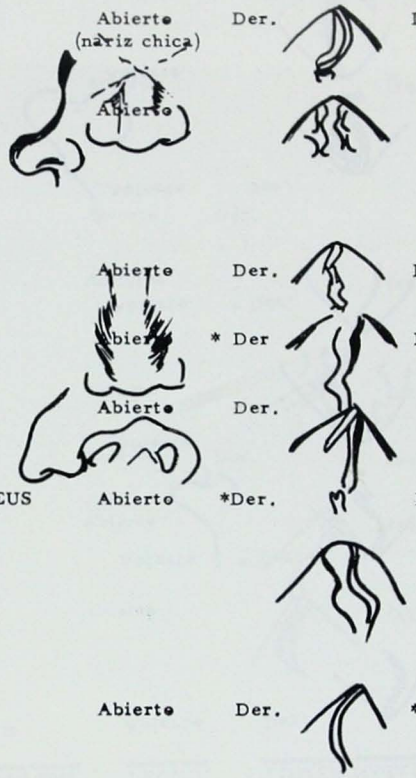

CASOS:	AEL	GERMENES AISLADOS EN CULTIVOS: FARINGEO	NASAL DER.	NASAL IZQ.	ESTRUCTURA NASAL: TECHO.	LUMEN NASAL AMPLIO		OBSERVACIONES:
59	GCA 23 A.62.5 1160421623	ECN	EACP	EACP	Abierto	Der.		R.X. maxilares -- con opacidad de -- predominios der-- desviación septal - a la izquierda. H. Cornetes.
60	ESRM 20A250 16143432761	EBH	EBH	EBH	Abierto	* Der.	Izq.	R.X. senos maxila-- res opacos mas el-- derecho, desviación- septal a la izquierdak.
61	RCV 24A 125 155385464 A.	ECP	ECN	EBH	Abierto		Izq.	Desviación piramide- R.X. senos maxilares parcialmente opacos- desviacion septum a- la derecha.
62	RGME.18A 500 66447616	ECP	ECN	ECN	Abierto	* Der.	Izq.	R.X. Senos maxilares discreta opacidad, des viación septum a la - izquierda.
63	S.N.47A. 125	ECP	ECN	ECN	Abierto	Der.	*Izq.	Puente caido R.X. se- nos maxilares tabica- dos y opacos, desvia- ción septal a la izqda.
64	VR 9A. 2000 150321478	ECN	EBH	EBH	Abierto		Izq.	R.X. Desviación sep- tal a la derecha ----- cresta inferior izqda.
65	LGG. 1000 6642449 A.	ECN	EBH	EBH	Abierto		Izq.	R.X. Senos maxilares- opacos.

	CASOS:	AEL	GERMENES AISLADOS EN CULTIVOS: FARINGEO	NASAL DER.	NASAL IZQ.	ESTRUCTURA NASAL: TECHO.	LUMEN NASAL AMPLIO.			OBSERVACIONES:
66	MAM 20A 116545423 A.	500	ECP	EBH	EBH	Abierto	Der.		Izq.	R.X. Senos con opacidad parcial septum en S italica. Cestraslade derecho.
67	MMR 20A 66238515 A.	62.5	Negativo	ECP	EBH	Abierto			Izq.	Cultivo tomado despues de "Erradicacion" R.X. senos maxilares algo opaces desviacion septal a la derecha.
68	PAH 16327131	250	ECN	EBH	EBH	Abierto	Der.			
69	RCR 42A 144102344 A.	125	EACP	EACN	EACP	Abierto			Izq.	Senos maxilares opaces sacralizacion y espondilitis con acromegalia.
70	PNJ 156322335	125	EBH ECP	ECP	ECP	Abierto			Izq.	
71	EMTE 14A 152302583H.	215	ECPy ENOH	ECP	ECP	Abierto	Der.		Izq	
72	MOG 164465978 A.		ECP	ECP	ECP	Abierto		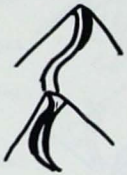	Izq.	Hipertrofia y cartigales laterales superiores.
73	FHJL 1644444 A.	500	MKAT	EAH	EAH	Abierto			Izq.	Desviacion piramide angulo naso labial - cerrado. R.X. engrosamiento en fosa seno maxilar derecho. (Operado de septoplastia anteriormente).

	CASOS:	AEL	GERMENES AISLADOS EN CULTIVOS: FARINGEO	NASAL DER.	NASAL IZQ.	ESTRUCTURA NASAL TECHO:		LUMEN NASAL AMPLIO:		OBSERVACIONES:
[illegible]	[illegible] 27A 41617 A.	250	LEUCOCITOS DIPLOCOCOS GRAM P y N	EACP	EACP	Abierto		Der.	*Izq.	Costras mal olor - sindrome preatrofico¿ R.X. agenecia senos frontales
[illegible]	MMRM	62	No cultivo	EBH	EBH	Abierto		*Der.	Izq.	
76	RGA 157381920 A.		ECP	EBH ECN	ECN EBH	Abierto	*	Der.	Izq.	Sensacion de obs-- truccion epistaxis.
77	GMM 156332408	1200	No cultivo	EBH ECN	ECN	Abierto		Der		Desviacion piramide senos opacos.
78	LRC 161331588 A	62.5	No cultivo	EACP	EACP	Abierto		Der.		Opacidad seno maxilar mas en el derecho fosa izqda amplia.
79	ECJ 20 A. 163446146 A.	500	ECN	EA y EBH		Abierto	*	Der.	Izq.	Seno maxilar derecho mas opaco desviacion septal a la izquierda fosas nasales amplias perida del olfato.
80	VRJA 18A 166482953 A.	125	EBH	EBH PROTEUS	EBH PROTEUS	Abierto		Der.	Izq.	Septum en hojaldre-- gran engrosamiento- en dorso huesos propies chicos lobulo - ancho. R.X. senos paranasales normales.
81	OJT 16A 1460716 H.	500	EBH	No cultivo	No cultivo	Abierto	*	Der	Izq.	Seno maxilar izqdo-- opaco derecho par-- cial mente opaco. Septum en S italica.

	CASOS:	AEL	GERMENES AISLADOS EN CULTIVOS: FARINGEO	NASAL DER.	NASAL IZQ.	ESTRUCTURA NASAL TECHO	LUMEN NASAL AMPLIO			OBSERVACIONES:
82	RFG 15A 1542389 H.	250	ECN	ECN	EACP	Abierto	Der.		Izq.	R.X. Opacidad seno maxilar izquierdo - fosa derecha amplia Amigdalectomizado; antes de desificacion AEL.
83	SPF 39A 153261125 A.		EBH	EBH	EBH	Abierto	* Der.		**Izq.	R.X. mucosele seno maxilar izquierdo -- desviacion septum a la derecha senos ma xilares parcialmente opaco. Desviacion de piramide.
84	CHMG 30A 152343738 A.	1000	ECP	EBH ECN	EBH ECN	Abierto	Der.		Izq.	Retroposicion septal derso undido senos maxilares opacidad- predominio derecho hipertrofia cornetes.
85	RMC 164331109	162.5	ECP	EACP	EACP	Abierto	Der.			Otomastedditis derecha de le años de evo lucion.
86	MNR. 10A 15121430 H.	250	ECP	EBH	EBH	Abierto	Der.			Epistaxis de repeti-- cion con tendencia he morragia normal.
87	CRT 160407742		EBH EBH	EBH	ECN	Abierto	Der.			Opacidad senos maxi- lares y frontales.
88	HRM 164454168	250	ECP	EBH	EBH	Abierto	←Der.		Izq.	Desviacion septum y piramide.

	CASOS:	AEL	GERMENES AISLADOS EN CULTIVOS: FARINGEO	NASAL DER.	NASAL IZQ.	ESTRUCTURA NASAL TECHO	LUMEN NASAL AMPLIO.		OBSERVACIONES:
89	CHHM		No cultivo	ECP EBH	No cultivo	Abierto	Der.	Izq.	Cultivo tomado despues de "Erradicacion".
90	RRC	250	EACP	EACP PROTEUS	EACP	Abierto	*Der.	Izq.	Discreta opacidad parcial en ambos senos maxilares -- desviacion septal fosas amplias.
91	MTE 14A 152302583	215 H.	ECP	ECP	ECP	Abierto	Der.	Izq.	Senos maxilares -- discretamente opacos desviacion septum a la izquierda.
92	OUL 20A	500	N Cat	EBH	EBH	Abierto	Der.	Izq.	
93	DNE 55A 14613228	62,5	EA	EH	EH	Abierto	Der.		Desviacion piramide hueso propio izqdo-mas corto R.X. --- fractura hueso propios y tabique nasal. Cornetes hipertroficos anormia.
94	BVJJ 23A 162416601	125 A.	E VIR	EH	EH	Abierto	Der.		R.X. Senos normales Cornetes hiperplasicos.
95	DMJG 164611403	125 A.	N CAT	EH	EH	Abierto		Izq.	
96	RLV 35 A. 15433190 A.		N CAT	EH	EH	Abierto		Izq.	Opacidad seno maxilar izquierdo. H Cornete izquierdo desviacion septal a la derecha. Hipoacusia conductiva izquierda.

	CASOS:	AEL	GERMENES AISLADOS EN CULTIVOS: FARINGEO	NASAL DER.	NASAL IZQ.	ESTRUCTURA NASAL: TECHO	LUMEN NASAL AMPLIO.		OBSERVACIONES:
97	IRE 26A 16541599 A.	1200	CONNEBAC PSEUDODIF	EH KLES	EH KLES	Abierto	Der.	*Izq.	R.X. Opacidad mastoide izquierda signos de fractura septal, despues de amigdalectomiá existen - AEL altas.
98	ZPL 14931629 A.		KLESB	EH	N CAT	Abierto	*Der.	**Izq	R.X. Senos frontales opacos cornetes medios hiperplasicos -- Otitis izquierda.
99	CHL 16144738 A.		EACN	EH	EH	Abierto	Der.	Izq.	R.X. Hiperplasia turbinaria. Costras grandes ambas fosas; sindrome preatrofico¿
100	LAL 17A. 116649620 A.	1200	N CAT	ECP	EH	Abierto	Der.	Izq.	
101	BJJ 16341280 A.		No cultivo	EH	EH	Abierto	Der.	Izq.	R.X. Opacidad senomaxilar derecho huesos propios chicos -- epistaxis frecuentes.
102	JAJ 164452295		E ALBO	EH	NC	Abierto	Der.		R.X.Senos: maxilar derecho con mocosa edematosa.

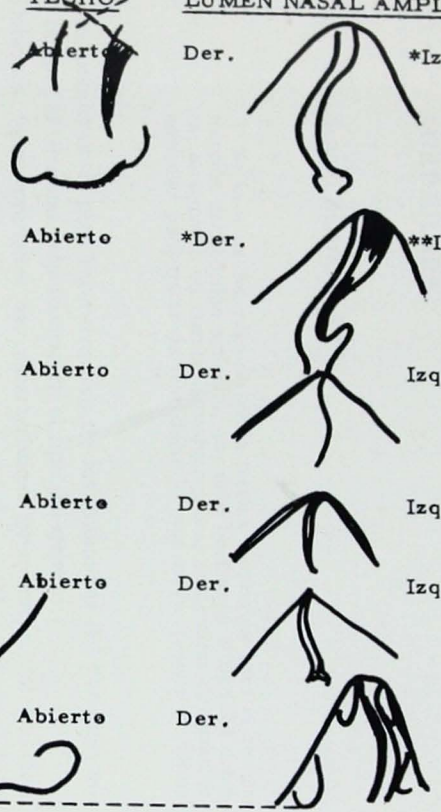

ANALES
DE LA SOCIEDAD MEXICANA
DE OTORRINOLARINGOLOGIA
Vol. 12 Nº 5-6. Sept.-Dic. 1969

RECONSTRUCCION DEL PABELLON AURICULAR*

SERGIO ZENTENO A.**

Se hace un recordatorio de la técnica quirúrgica para la reconstrucción del pabellón auricular, que debe basarse en el tipo del defecto; se tomarán en cuenta las características anatómicas del pabellón auricular para tratar de reproducir lo más exacto posible su forma.

PARA ORIENTAR el plan reconstructivo de las anomalías del pabellón auricular, el cirujano debe basarse en el tipo del defecto.

Debemos tener presentes las características anatómicas del pabellón auricular, para tratar de reproducir lo más exacto posible su forma. Si es un caso unilateral se toma como guía el pabellón normal existente.

Para situarla, tomamos como referencia la región posterior a la articulación temporomaxilar, por delante de la apófisis mastoides y comprendida entre dos líneas horizontales, la superior que sigue la cola de la ceja y la inferior que pasa a la altura de la implantación de la columela.

Debe uno ser precavido en determinar el problema reconstructivo en la infancia, ya que el crecimiento de la oreja puede reducir un problema aparentemente complicado a un problema relativamente simple. Afortunadamente la oreja alcanza el tamaño virtual adulto a la edad de 6 años, de tal manera que es posible terminar la corrección, aun de los tipos más intensos de deformidad, antes de que el niño asista a la escuela y pueda adquirir complejos.

Ya que la corrección de orejas presenta una gran variedad de detalles, es aconsejable aplicar principios básicos que son adaptables a cualquier tipo de defecto, ya sea pérdida total o parcial, traumática o congénita, que basarse en procedimientos formales.

---

* Trabajo presentado en el XVIII Congreso Nacional de Otorrinolaringología, Torreón, Coah. 1o. al 5 de mayo, 1968.

** Médico externo del Servicio de Cirugía Reconstructiva del Hospital General S.S.A. (Pabellón Núm. 7), México 7, D. F.

Cubierta cutánea. Pérdidas auriculares parciales o totales requieren piel que se esemeje lo más posible en color y textura a la piel de las regiones vecinas, y debe ser suficiente para cubrir todo el déficit de la superficie lateral auricular. Siempre que sea posible, deberán usarse injertos libres, en vez de pediculados, para evitar cicatrices en áreas vecinas y dar un contorno más delicado a la oreja reconstruida. La parte superior de la oreja puede cubrirse con un tubo pediculado de cuello, originalmente propuesto por Pierce y que dará el contorno del hélix.

Cuando la línea de implantación del pelo es muy baja en su límite con el área auricular, se puede resecar una media luna de piel cabelluda para ampliar el área, sustituyéndola con un injerto de piel de espesor grueso o total, efectuándose posteriormente el injerto de cartílago autógeno que le dará sostén a la oreja, mediante un despegamiento subcutáneo.

Esqueleto de sostén. Idealmente uno escogería algún material inorgánico que pudiera moldearse preoperativamente, esterilizarlo e implantarlo, y posteriormente efectuar el despegamiento y usar injerto libre de piel para dar cubierta retroauricular. Todos los compuestos existentes, tienen la particularidad de exponerse en muy poco tiempo, por lo cual se prefiere el cartílago autógeno, el cual permanece viable y resiste la absorción y el rechazo, en mucho mayor grado que cualquier tipo de material orgánico preservado.

La obtención del cartílago se hace del 6o, 7o y 8o cartílagos intercostales del lado contrario al defecto, debiendo recordarse que las concavidades y eminencias deben exagerarse, ya que en el proceso de consolidación, tienden a aplanarse. De preferencia hacer perforaciones a lo largo del surco heliciano y fosa triangular para obtener una mejor adherencia de la piel anterior a la posterior. La piel de cubierta debe ser suficientemente amplia sobre todo para formar el hélix y fijarla con suturas de colchonero con sus "burritos" dejadas por diez días. En caso de aplanamiento se pueden hacer correcciones secundarias, ya sea profundizando depresiones o implantando cartílago adicional para aumentar las eminencias.

Posición de la oreja. Cuando se trata de orejas sin pérdida de la concha, como lo es en el paciente quemado, la posición de la oreja reconstruida se corrige, despegando la oreja del lado de la cabeza e injertando los defectos dejados. La disección se llevará a cabo cerca del canal auditivo, pero cuidando de no profundizarse demasiado para no dejar una oreja suelta. Steffensen usa un colgajo retroauricular, para evitar tensión que disminuya la profundidad del surco. Webster advoca el uso de un block de cartílago implantado en el surco retroauricular para producir la separación adecuada.

Durante el despegamiento de la oreja reconstruida con el cartílago implantado si una porción de éste es denudada durante la disección para

hacer el levantamiento, no se tratará de injertar esta superficie, sino cubrirse con un colgajo pediculado, pero tiene el inconveniente de aumentar el número de cicatrices.

Otra solución es la de disecar la piel cabelluda superiormente y bajar un colgajo de fascia y músculo e interponerlo entre el cartílago denudado y la superficie cruenta del lecho. La oreja se reimplanta en su sitio y posteriormente se efectúa nuevamente el levantamiento.

Se debe hacer notar que una oreja reconstruida es menos notoria cuando ésta está más o menos pegada al lado de la cabeza y guarda la mayor simetría con la oreja opuesta.

SUMMARY

The surgical technique for the reconstruction of the ear, is reviewed; the technique should be based on the defect type; the anatomical characteristics of the ear must be taken into consideration in order to reproduce its shape as exactly aspossible.

ANALES
DE LA SOCIEDAD MEXICANA
DE OTORRINOLARINGOLOGIA
Vol. 12 Nº 5-6. Sept.-Dic. 1969

EL PAPEL DE LA ENDOSCOPIA EN HEMORRAGIA AGUDA DE LA PORCION SUPERIOR DEL APARATO DIGESTIVO

ENRIQUE SANTOYO RODRÍGUEZ*
ADRIANA ORTÍZ NOLASCO**

En 138 enfermos con hemorragia aguda de la porción superior del aparato digestivo se practicó el método rápido de diagnóstico que permitió conocer con prontitud la causa de la hemorragia y establecer de inmediato el tratamiento adecuado; el método modificó 84% de diagnósticos iniciales.

DESDE LAS PRIMERAS experiencias médicas, el sangrado agudo de la porción superior del aparato digestivo ha sido un problema de naturaleza compleja en su diagnóstico y se ha reflejado necesariamente en el tratamiento que, a la fecha salvo excepciones, sigue siendo de resultados deficientes.

Influyen en ello varios factores pero fundamentalmente se debe a que la docencia médica al respecto sigue preconizando que al enfermo sangrante debe dejársele aislado, sujeto solamente a medidas de sostén, sin abordarlo activa y rápidamente como requiere esta condición de urgencia.[1]

Una revisión de la literatura médica reciente pone de manifiesto una abrumadora mayoría de artículos donde se aprecia un permanente temor a los métodos de diagnóstico durante el sangrado activo o bien ni siquiera se mencionan, o, al analizarlos, se concluye por desautorizarlos;[2-27] sólo una minoría acepta la posibilidad de llevarlos a cabo.[28-41]

MATERIAL Y MÉTODOS

El presente estudio comprende 138 enfermos con hemorragia aguda de la porción superior del aparato digestivo vistos en el Departamento de En-

* Jefe del Departamento de Endoscopia del Centro Médico La Raza, Inst. Mex. del Seguro Social, México, D. F.
** Endoscopista del Departamento de Endoscopia del mismo hospital.

doscopia del Hospital General del Centro Médico La Raza, del Instituto Mexicano del Seguro Social, en la ciudad de México, D. F.

El método rápido de diagnóstico (MRD) consiste básicamente en abordar al enfermo sangrante en forma activa, pero empieza a su ingreso al hospital, al elaborarse una historia clínica tan completa como su estado lo permita, e incluye también una exploración física completa. Al mismo tiempo se hacen las tomas de sangre necesarias para conocer factores importantes tales como cuenta globular roja, hemoglobina, hematócrito, grupo sanguíneo, Rh, pruebas cruzadas para transfusiones, y otras constantes sanguíneas que pueden reflejar otras condiciones patológicas cuyo conocimiento es de interés para el correcto empleo de sangre, electrólitos y otros líquidos (urea, creatinina, glucemia). Cuando es posible, se practica una estimación del volumen sanguíneo.

Simultáneamente se busca en el archivo clínico y radiológico cualquier antecedente que pueda ayudar al mejor conocimiento del enfermo.

Oportunamente se inician transfusiones de sangre y se le envía al Departamento de Endoscopia, donde se le somete de inmediato a un lavado gástrico con agua helada empleando una sonda gruesa del Núm. 30 Fr. (10 mm.) tipo Ewald y un evacuador manual de vidrio, con punta gruesa, de 50 a 100 ml. de caapcidad, utilizando tanta agua como sea necesario, hasta obtener un líquido de retorno de color claro.

A continuación se practica una esofagoscopia con instrumento óptico provisto de un telescopio de 4 diámetros, y después, una gastroscopia.

E'. método se complementa llevando a cabo un estudio radiológico de estómago y duodeno.

Así, en un corto tiempo, se puede contar en la mayoría de los casos de hemorragia aguda de la porción superior del aparato digestivo, con los elementos de juicio que da la clínica, el laboratorio, la endoscopia y la radiología, para hacer diagnóstico y proseguir la conducta terapéutica indicada, según el caso.

Tabla I

MRD — 138 ENFERMOS
DISTRIBUCION SEGUN EL SEXO

Sexo Masculino *Número de Casos*	*Sexo Femenino* *Número de Casos*
93	45

En los 138 casos motivo de este estudio han predominado los hombres sobre las mujeres en una proporción de casi 2 a 1 (Tabla I).

La edad fluctuó entre los 18 y los 80 años (Tabla II).

TABLA II

MRD — 138 ENFERMOS
DISTRIBUCION POR EDADES

Edad (Años)	*Número de Casos*
18 a 20	7
21 a 30	13
31 a 40	22
41 a 50	24
51 a 60	37
61 a 70	33
71 a 80	2
	Total = 138

TABLA III

MRD — 138 ENFERMOS
COMPARACION ENTRE EL DIAGNOSTICO "DE TRABAJO" Y EL OBTENIDO POR MRD

Núm. de casos	*MRD*	*Núm. de casos*
Ulcera péptica duodenal sangrante 25	• Ulcera péptica gástrica sangrante	3
	• Esofagitis aguda erosiva sangrante y úlcera péptica duodenal sangrante	2
	• Ulcera péptica duodenal sangrante	2
	• Várices esofágicas sangrantes	2
	• Esofagitis aguda erosiva sangrante y gastritis crónica mixta, hipertrófica y atrófica, no sangrantes	1
	• Esófago normal. No se visualizó estómago	1
	• Pólipo gástrico sangrante	1
	• Esofagitis aguda erosiva sangrante y gastritis aguda erosiva sangrante-gastritis crónica hipertrófica no sangrante	1
	• Gastritis crónica mixta superficial, hipertrófica y atrófica, sangrante	1
	• Várices esofágicas sangrantes y gastritis aguda superficial sangrante	1
	• Esofagitis aguda erosiva sangrante, hemangioma esofágico y gastritis aguda erosiva	1
	• Esofagitis aguda erosiva sangrante	1
	• Gastritis aguda erosiva sangrante	1
	• Esofagitis aguda erosiva sangrante, varices esofágicas no sangrantes y várices gástricas sangrantes	1
	• Gastritis crónica hipertrófica sangrante	2
	• Esofagitis aguda erosiva sangrante y hemangioma esofágico no sangrente	1
	• Perforación esofágica y esofagitis aguda erosiva sangrante	1
	• Esófago y estómago sin proceso patológico	1
	• No se determinó el sitio del sangrado	1

Resultados

La bondad del método rápido de diagnóstico puede deducirse al hacer una correlación entre el "diagnóstico de trabajo" o sea la impresión clínica con la cual es enviado el enfermo sangrante, y el obtenido por MRD.*

De 25 enfermos con diagnóstico de trabajo de úlcera duodenal sangrante sólo en 2 se confirmó esta impresión clínica, y en 23 fueron otras las causas del sangrado (Tabla III).

En 23 casos en que se sospecharon várices esofágicas sangrantes solamente en 4 se confirmó el diagnóstico (Tabla IV).

En 19 enfermos en quienes no pudo intentarse una impresión diagnóstica, el MRD puso de manifiesto varias causas (Tabla V).

En 14 casos sospechosos de gastritis erosiva y sangrante sólo en uno se comprobó esta impresión clínica inicial, encontrándose en cambio otros diferentes procesos patológicos responsables del sangrado en los 13 restantes (Tabla VI).

Tabla IV

MRL — 138 ENFERMOS
COMPARACION ENTRE EL DIAGNOSTICO "DE TRABAJO" Y EL OBTENIDO POR MRD

D. T.	*Núm. de casos*	*MRD*	*Núm. de casos*
Várices esofágicas sangrantes	23	• Esofagitis aguda erosiva	6
		• Várices esofágicas sangrantes	4
		• Gastritis aguda erosiva sangrante y várices esofágicas no sangrantes	4
		• Ulcera péptica gástrica sangrante	2
		• Ulcera péptica duodenal sangrante	1
		• Esofagitis esfacelante y gastritis aguda superficial sangrante	1
		• Esofagitis aguda erosiva sangrante y gastritis aguda erosiva sangrante	2
		• Gastritis crónica mixta hipertrófica y atrófica no sangrante	1
		• Várices esofágicas no sangrantes y várices gástricas sangrantes	1
		• Indeterminado	1
			Total = 23

En 9 casos con diagnóstico de envío de úlcera gástrica sangrante solamente en 2 de ellos se confirmó esta causa (Tabla VII).

En 10 casos en que se supuso como factor etiológico del sangrado una hernia hiatal, sólo en 2 de ellos se demostró el acierto (Tabla VIII).

En 6 casos más, con diversos diagnósticos de presunción, los factores responsables del sangrado fueron otros diferntes (Tabla IX).

* La diferencia en la suma final de las cifras de los diferentes cuadros que siguen es debida a 32 nuevos casos, cuyo escrutinio confirma los hallazgos del grupo inicial de 106 enfermos.

TABLA V

MRD — 138 ENFERMOS

COMPARACION ENTRE EL DIAGNOSTICO "DE TRABAJO" Y EL OBTENIDO POR MRD

D. T.	*Núm. de casos*	*MRD*	*Núm. de casos*
Sangrado de causa a determinar	19	Ulcera péptica duodenal sangrante	3
		Gastritis aguda erosiva sangrante	4
		Esofagitis aguda erosiva sangrante	1
		Esofagitis aguda erosiva sangrante y úlcera péptica duodenal no sangrante	1
		Esofagitis aguda erosiva sangrante y hernia hiatal no sangrante	1
		Várices esofágicas no sangrantes y várices gástricas sangrantes	1
		Ulcera péptica gástrica sangrante	1
		Várices esofágicas no sangrantes y gastritis mixta sangrante, superficial y atrófica	2
		Várices esofágicas sangrantes	1
		Esofagitis crónica y várices esofágicas no sangrantes	1
		Gastritis crónica hipertrófica no sangrante	1
		Esofagitis y gastritis agudas erosivas sangrantes y úlcera péptica gástrica (de muñón) no sangrante	1
		Indeterminado	1
		Total =	19

TABLA VI

MRD — 138 ENFERMOS

COMPARACION ENTRE EL DIAGNOSTICO "DE TRABAJO" Y EL OBTENIDO POR MRD

D. T.	*Núm. de casos*	*MRD*	*Núm. de casos*
Gastritis aguda erosiva sangrante	14	Gastritis superficial aguda sangrante	1
		Ulcera péptica duodenal sangrante	3
		Gastritis crónica hipertrófica sangrante	1
		Ulcera gástrica aguda sangrante	2
		Ulcera gástrica aguda sangrante y gastritis atrófica	1
		Esofagitis erosiva aguda sangrante	1
		Várices esofágicas sangrantes	1
		Esófago y estómago sin proceso patológico aparente	4
		Total =	14

Las lesiones responsables del sangrado, agrupadas por órganos, en los 138 casos, pueden apreciarse en la tabla X.

El MRD permite descubrir otros procesos patológicos que, aún pre-

TABLA VII

MRD — 138 ENFERMOS

COMPARACION ENTRE EL DIAGNOSTICO "DE TRABAJO" Y EL OBTENIDO POR MRD

D. T.	*Núm. de casos*	*MRD*	*Núm. de casos*
Ulcera gástrica sangrante	9	Gastritis aguda erosiva sangrante	2
		Várices esofágicas sangrantes	1
		Esofagitis erosiva aguda sangrante	3
		Ulcera péptica gástrica sangrante	2
		Esófago normal-no se visualizó el estómago	1
		Total =	9

TABLA VIII

MRD — 138 ENFERMOS

COMPARACION ENTRE EL DIAGNOSTICO "DE TRABAJO" Y EL OBTENIDO POR MRD

D. T.	*Núm. de casos*	*MRD*	*Núm. de casos*
Hernia hiatal y sus complicaciones	10	Ulcera péptica duodenal sangrante	1
		Ulcera gástrica aguda sangrante y hernia hiatal no sangrante	2
		Gastritis crónica hipertrófica sangrante y hernia hiatal no sangrante	1
		Gastritis aguda superficial sangrante y úlcera péptica gástrica no sangrante	1
		Várices esofágicas sangrantes y várices gástricas no sangrantes	1
		Várices esofágicas no sangrantes, hernia hiatal sangrante y recidivante, gastritis aguda erosiva sangrante y gastritis crónica hipertrófica no sangrante	1
		Várices esofágicas no sangrantes-estómago sin proceso patológico aparente	1
		Hernia hiatal sangrante	2
		Total =	10

sentes, pueden no estar sangrando en el momento del estudio endoscópico, como puede apreciarse en la tabla XI.

Uno de los factores que hasta ahora han impedido la generalización del estudio endoscópico del enfermo sangrante es el temor de causar daño o accidente. En los 138 casos de sangrado agudo de la porción superior del aparato digestivo sometidos a MRD no ha habido ni uno ni otro (Tabla XII).

En general, este tipo de exploraciones en sí mismas, según una investigación realizada en todo el mundo para apreciar el grado de peligrosidad que tienen como medio diagnóstico,[1] éste es mínimo (Tabla XIII).

TABLA IX

MRD — 138 ENFERMOS
COMPARACION ENTRE EL DIAGNOSTICO "DE TRABAJO" Y EL OBTENIDO POR MRD

D. T.	*Núm. de casos*		*MRD*	*Núm. de casos*
Neoplasia gástrica	1	→	Ulcera péptica gástrica sangrante	1
Ulceras gástricas		→	Várices esofágicas sangrantes	1
por uremia	2	→	Ulcera péptica gástrica	1
Ulceras de stress	1	→	Esofagitis sobreaguda sangrante y angioma	
Hemofilia	1	→	esofagio ulcerado	1
Telangiectasia			Esófago y estómago sin proceso patológico	1
familiar	1	→	Esófago y estómago sin proceso patológico	1
	Totla = 6			Total = 6

TABLA X

MRD — 138 ENFERMOS
LAS LESIONES SANGRANTES

	Número de enfermos
• ESOFAGO	
Várices	11
Esofagitis erosiva	19
Esofagitis sobreaguda y angioma esofágico ulcerado	1
• HERNIA HIATAL	2
• ESTOMAGO	
Gastritis erosiva	11
Gastritis superficial aguda	2
Gastritis crónica	7
Ulcera	15
Várices	2
Pólipo	1
• DUODENO	
Ulcera	10
• MIXTAS	
Esofagitis aguda esfacelante y gastritis superficial aguda	1
Esofagitis erosiva y gastritis erosiva	4
Várices esofágicas y gastritis superficial aguda	1
Esofagitis aguda erosiva, hemangioma esofágico y gastritis erosiva	1
	1
Esofagitis erosiva y várices gástricas	1
Hernia hiatal y gastritis erosiva	16
• INDETERMINADAS	

El peligro al que se enfrenta el enfermo sangrante es el que entraña el diagnóstico erróneo, no el daño que pudieran causar las manipulaciones a que puede sometérsele.[36]

Puede concluirse, así, que en los 138 enfermos sangrantes de la porción superior del aparato digestivo sometidos al método rápido de diagnóstico, la mayor parte pudo beneficiarse al saberse con prontitud la causa de la hemorragia que permite establecer de inmediato la conducta terapéutica necesaria lo que cobra énfasis al observarse que, 84% de diagnósticos iniciales fue modificado por el MRD (Tabla XIV).

Tabla XI

MRD — 138 ENFERMOS
LESIONES DESCUBIERTAS QUE NO ERAN RESPONSABLES DEL SANGRADO

	Número de enfermos
• ESOFAGO	
Várices	6
Hemangioma	1
• HERNIA HIATAL	
Sin esofagitis o gastritis	1
• ESTOMAGO	
Ulcera	3
Gastritis crónica	5
Várices	1
• DUODENO	
Ulcera	1

Tabla XII

PELIGROS DEL METODO RAPIDO DE DIAGNOSTICO

Número de enfermos	*Daño o accidente*
138	Ninguno

Tabla XIII

PROPORCION DE ACCIDENTES Y DECESOS POR LAS EXPLORACIONES ENDOSCOPICAS EN TODO EL MUNDO

ESOFAGOSCOPIA		*GASTROSCOPIA*	
Accidentes (Por ciento)	*Decesos (Por ciento)*	*Accidentes (Por ciento)*	*Decesos (Por ciento)*
0.250	0.059	0.079	0.014

Tabla XIV

MRD — 138 ENFERMOS

Número de enfermos	*Por ciento de diagnósticos modificados por MRD*
138	84

Summary

In 138 patients with upper digestive tract acute hemorrhage the method of fast diasgnosis was applied, it revealed the cases of bleeding, and allowed the immediate and adequate treatment; the method modified 84% of the original diagnoses.

REFERENCIAS

1. Palmer, E. D.: *Diagnosis of Upper Gastro-intestinal Hemorrhage.* Springfield, III. Charles C. Thomas., 1961.

2. Holt, M. H.: A Simple Cooling Device for Treatment of Upper Gastro-intestinal Bleeding. Surgery. *50:* 728, 1961.
3. Lalonde, A. H. y Bergman, E. J.: Exsanguinating Gastric Hemorrhage in the Newborn Infant and Observations on the "Ulcer Problme" in Children. *Surgery. 50:* 902, 1961.
4. Karlson, K. E. y Lerner, B.: Coagulation Studies on Bleeding Surgical Patients. *Surgery. 50:* 798, 1961.
5. Fitzpatrick, T. J.: Hemocholecyst. A Neglected Cause of Gastro-intestinal Hemorrhage. *Ann. Int. 55:* 1008, 1961.
6. Chollet, Capt. H. A. y James, Capt. P. M.: Massive Hemorrhage Following Cystogastrostomy for a Pancreatic Cyst. *Ann. Surg. 154:* 931, 1961.
7. Zeifer, H. D.: Mallory-Weiss Syndrome. *Ann. Surg. 154:* 956, 1961.
8. Hunter, H. L.: Gastritis Hemorrágica Medicamentosa Salicylas. *Med. Clin. N. Am. 46:* 117-119, 1962.
9. Whitcomb, F. F. y Brown, C. H.: Pseudoxanthoma Elasticum, Report of Twelve Cases: Massive Gastrointestinal Hemorrhage in One Patient. *Ann. Int. Med.* 56, 1962.
10. Pillow, P. P.; Hill, L. D.; Rage°, P. A.; Siemsen, J. S. y Walker, L. A. Newer Methods for Localization of Obscure Small Bowel Bleeding. J.A.M.A. *179:* 23, 1962.
11. Deweese, M. S., y Fry, W. J.: Small Bowel Erosion Following Aortic Resection. *J.A.M.A.* 17, 882, 1962.
12. Blank, H.: Skin Lesions and Gastrointestinal Hemorrhage. *J.A.M.A.* 80, 485, 1962.
13. Heilmlich, H. J., y Nisi, R. H.: Total Posterior Mediastinal Packing for Control of Bleeding Esophageal Varices. *Surg. Gynec. Obst.*. 114, 365, 1962.
14. Nicoloff, D. M.; Griffen, W. O.; Salmón, P. A.; Peter, E. T. y Wangesteen, O. H.: Local Gastric Hypothermia in the Management of Massive Gastrointestinal Hemorrhage. *Surg. Gynec.* 114, 1962.
15. Wood, P. H. N.; Harvey-Smith, E. A. y Dixon, A. St. J.: Salycilates and Gastrointestinal Bleeding. Acetylsalicilic Acid and Aspirin Derivatives. *Brit. Med. J.* March, 10, 669. 1962.
16. Stubee, L. Th. F. L.; Pietersen, J. H. y Van Heulen, C.: Aspirin Preparations and Their Noxious Effect on the Gastrointestinal Tract. *Brit. Med. J.* 675, 1962.
17. Ky, A. W.: Management of Obscure Alimentary Bleeding. *Brit. Med. J.* June 23, 1962.
18. Hugches, J. P. y Burkinshaw, L.: Management og Obscure Acute Gastrointestinal Bleeding Measuring Faecal Blood Loss with 51Cr. *Brit. Med. J.* Oct. 6, 890, 1962.
19. Mirov, A. G.: Intramural Hematoma of the Duodenum. *Surg. 51:* 434, 1962.
20. Gillis, D. A., y Sergeant, C. K.: Prolonged Biliary Obstruction and Massive Gastrointestinal Bleeding Secondary to Choledochal Cyst. *Surgery, 52:* 391, 1962.
21. Ariel, I. M.: The site of Upper Gastrointestinal Bleeding. Detection by Radioactive-Tagged Red Blood Cells. *J.A.M.A.* April 21, 1962.
22. Loizeau, E.: Hemorragie Digestive par Penetration d'une Tumeur dans le Duodenum. A Propos de deux Cas. *Schw. Mediz. Wosch 44.* Vol. 92, 1962.
23. Veto, R. M.: The Management of Multiple Diffuse Telangiectasia of the Small Intestine. *Surg. Gynec. Obst. 56,* July, 1962.
24. Levrat, M.; Michaud, P.; Lambert, R. y Pasquier, J.: Hemorragies Digestives et Ulceres Gastroduodénaux Compliquant les Suites d'une Intervention Chirurgicale. Presse Medicale. *70:* 1797-1800, 1962.
25. Bockel R. Imler, M. y Stahl, J.: Diagnostic d'Urgence des Hemorragies Digestives a L'aide de L'ammoniémie arterielle et Veineuse. *Presse Med. 70:* 139, 1962.
26. Mangol, R.: Magen-Darm-Blutung. Schw. Mediz. Woch. *93:* 406-408, 1963.
27. Berkowitz, D.; Thompson, C. H. M.; Sussman, I. y Gambescia, J. M.: Acute Upper Gastrointestinal Hemorrhage. A Rational Approach to Diagnosis and Management. *J.A.M.A. 160:* 1398-1402, 1956.
28. Palmer, E. D.: Observations on the Vigorous Diagnostic Approach to Severe Gastrointestinal Bleeding. *Ann. Int. Med. 36:* 1484-1491, 1952.
29. Knight, W. A.; Stock, A. E. y Jurgensen, W. W.: Massive Gastrointestinal Hemorrhage. *Am. J. Dig. Dis. 2:* 1957.

30. KATZ, D. Y FRIEDMAN, E.: Endoscopy in Acute Gastrointestinal Bleeding. *Am. J. Dig. Dis. 3:* 734-743, 1958.
31. SCOTT, N. M. J.: Experiences with the "Vigorous Diagnostic Approach", to Upper Gastrointestinal Hemorrhage. *Ann. Int. Med. 51:* 89, 1959.
32. HOOD, L. T.; COL. R. H. Y MCCHESNEY, L. T. COL. J. A.: Hiatus Hernia and Acute Hemorrhage. *J.A.M.A. 182:* 3, Oct. 20, 1962.
33. SCHOEN, A. M.: In Bockus, H. L. *Gastroenterology.* Vol. I., 1963.
34. HIRCHKOWITZ, B. I.; LUKETIC, G. C.; VALINT, J. A. Y FULTON, W. F.: Early Fiberscope Endoscopy for Upper Gastrointestinal Bleeding. *Am. J. Dig. Dis. 8:* 816-825, 1963.
35. TRUELOVE, S. C., Y REYNELL, P. C.: Diseases of Digestive System, F. A. Davis Co. 696 pp., 1963.
36. PALMER, E. D: Gastrointetinal Bleeding, in Clinical Gastroenterology. New Second Edition. Hoeber Medical Division. Harper and Row, Publishers, 1963.
37. KATZ, D.; DOUVRES, P.; WEISBERG, H.; CHARM, R. Y MCKINNON, W.: *Am.*
38. KATZ, D.; WEISBERG, P.; MCKINNON, H. Y JERRY GLASS, G. B.: Early Endoscopic Diagnosis of Acute Upper Gastrointestinal Hemorrhage: Demonstrations of Relatively High Incidence of Erosions of a Source of Bleeding. *J.A.M.A. 188:* 405-408, 1964.
39. ELÓSEGUI GRASET, A.; GALVEZ ARMENGAUD, F.; GALLEGO TEJEDOR, M.; GARCÍA MORÁN, J.; GUTIÉRREZ ARRESE, D.; HERNANDO ORTEGA, T.; MARINA FIOL, C.; MOGENA, H. G.; MONEREO, J.; MÚÑIZ GONZÁLEZ, J. MODERADOR Y ARIAS VALLEJO, E.: Estado Actual: Problemas Diagnósticos y Terapéuticos de las Hemorragias Digestivas. *Rev. Esp. Enf. Ap. Dig. 25:* 418-452, 1966.
40. ALÓSEGUI GRASET, A.; GÁLVEZ ARMENGAUD, F.; GALLEGO TEJEDOR, M.; GARCÍA MORÁN, J.; GUTIÉRREZ ARRESE, D.; HERNANDO ORTEGA, T.; MARINA FIOL, C.; MOGENA, H. G.; MONEREO, J.; MÚÑIZ GONZÁLEZ, J. MODERADOR Y ARIAS VALLEJO, E.: Estado Actual: Problemas Diagnósticos y Terapeúticos de las Hemorragias Digestivas. *Rev. Esp. Enf. Ap. Dig. Nut. 25:* 544-573, 1966.
41. DAGRADI, A. E.: Management of Gastrointestinal Bleeding. *Am. J. Gastroent. 46:* 309-316, 1966.

ANALES
DE LA SOCIEDAD MEXICANA
DE OTORRINOLARINGOLOGIA
Vol. 12 Nº 5-6, Sept.-Dic. 1969

PARAMETROS DEL TRAUMA ACUSTICO. FACTOR INTENSIDAD

Manuel Mojica
Ernesto Deutsch
Francisco Hernández Orozco

Se valoró la velocidad de la reducción de la microfónica coclear en función de la intensidad del sonido en gatos. La reducción en la amplitud o sea la lesión, producida por 2,000 ciclos sobre segundo afecta en igual proporción a las zonas correspondientes a 500 ciclos por encima y 500 ciclos por debajo de esa frecuencia. Esta es una observación preliminar.

El presente trabajo valora la velocidad de la reducción de la microfónica coclear en función de la intensidad del sonido.

Material y método

Se utilizaron 18 gatos adultos entre 1.6 y 3.5 kilogramos de peso, anestesiados con pentobarbital intraperitoneal y tranvet intramuscular, además de un curarizante intravenoso para suprimir la respuesta refleja de los músculos del ciclo medio. La respiración fue controlada conectando la cánula de traqueotomía a una unidad de respiración Palmer.

La microfónica coclear fue registrada con la técnica habitual por medio de un electrodo de plata colocado en la ventana redonda y otro de referencia situado en los músculos de la nuca. La señal recogida entre ambos eletcrodos fue amplificada con un preamplificador Tektronix RM 122 y medida con un analizador de onda Bruel y Kjaer. El animal fue colocado en cámara sonoamortiguada.

Con el objeto de minimizar el efecto acumulativo el tono traumatizante fue presentado durante 30 segundos dando un intervalo de reposo por lo menos de dos minutos. Este sonido se produjo con un oscilador Kron-Hite, se amplificó en una unidad Radson a cuya salida se conectó una bocina Bogen. La intensidad del sonido se midió con el analizador de onda Bruel y Kjaer que tiene micrófono y circuito especialmente calibrados para ese propósito.

Resultados

La figura 1 ilustra los efectos del sonido a intensidades crecientes. Para

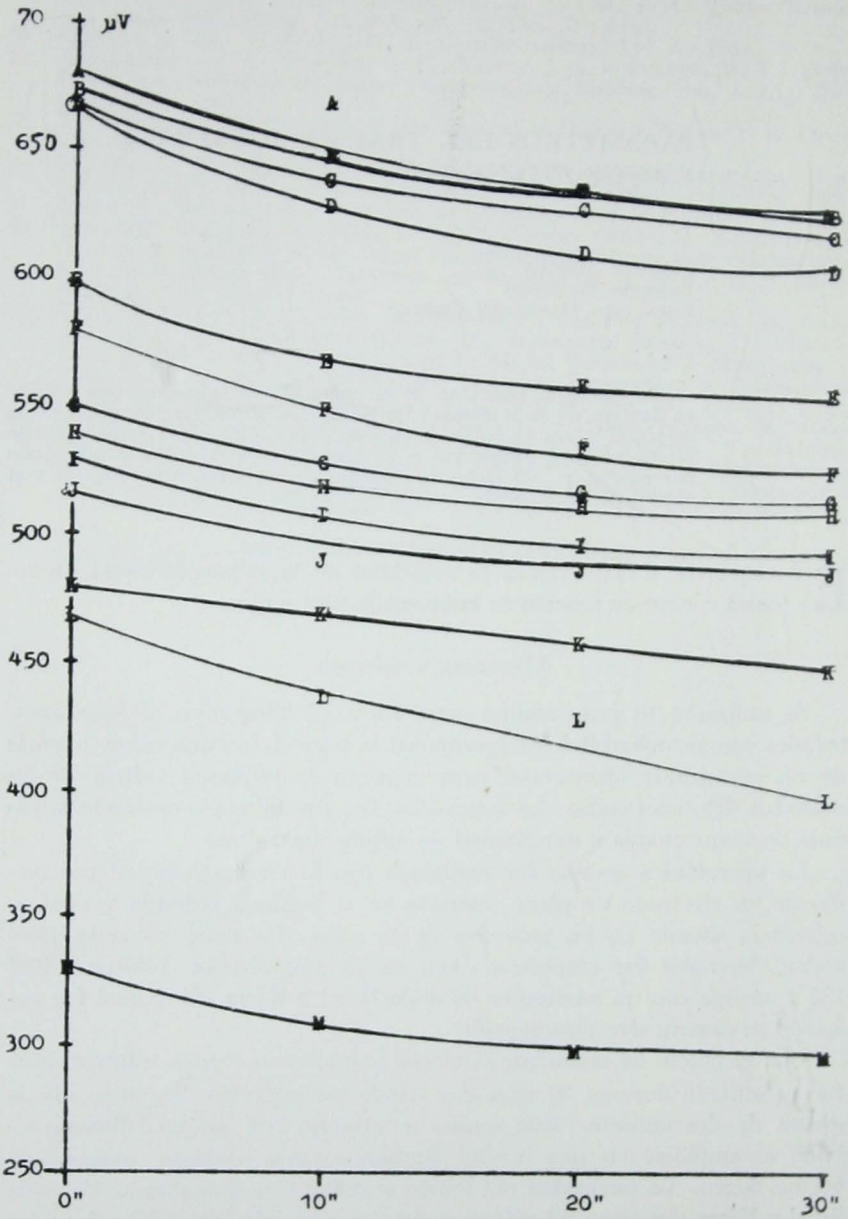

Fig. 1. Efecto sobre la microfónica coclear con sonido de 2000 c/s durante 30 seg., con intensidades que van de 98 a 110 db., representadas por las letras de la "A" a la "M". Abscisas: tiempo en seg., con lectura de los valores de la microfónica coclear a 0, 10, 20 y 30 seg., ordenadas: Amplitud en μv.

obtener esta figura se tomaron las lecturas obtenidas en el analizador de onda Bruel y Kjaer al iniciarse el trauma acústico, y a los 10, 20 y 30 segundos. Se observa de manera paradójica que al aumentar la intensidad del sonido, la amplitud absoluta de la microfónica coclear es cada vez menor. Esto se debe a que las intensidades utilizadas están más allá del punto de inflexión de la curva de intensidad de sonido-respuesta de la microfónica coclear. A partir de ese punto de inflexión el aumento de intensidad corresponde a una disminución de la respuesta. A esto se agrega el efecto acumulativo que no se puede suprimir a partir de ciertas intensidades cercanas al ya mencionado punto de inflexión.

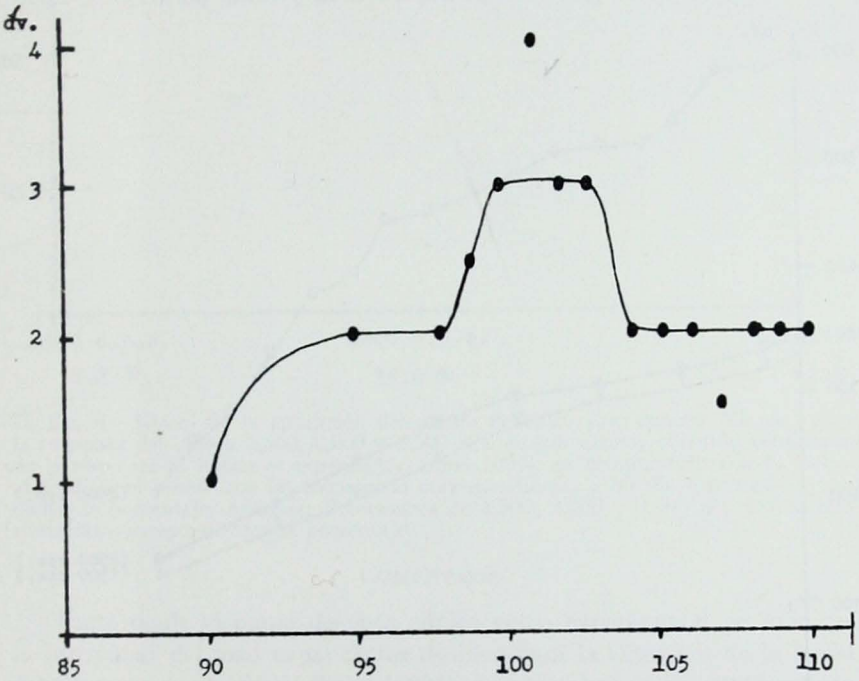

FIG. 2. Derivada de la velocidad de caída de la microfónica coclear a 2,000 c/s, obtenida entre la lectura inicial y a los 10 seg., de aplicarse el sonido. Ordenadas: Unidades de velocidad de caída de la microfónica coclear. Abscisas: Intensidades del sonido aplicado en db.

La velocidad de caída de la amplitud de la microfónica coclear en función de la intensidad del sonido aplicado, se ilustra en la figura 2. Los puntos en esta figura corresponden a la pendiente o inclinación que tienen las rectas que unen los valores iniciales y a los 10 segundos de la microfónica coclear, obtenidos al aplicar el sonido durante 30 segundos a diferentes intensidades. Los puntos en cuestión realmente corresponden a una derivada de velocidad ya que indican la disminución de amplitud en fun-

ción del tiempo. Se observa en la figura 2 que la derivada primero aumenta su valor en dos escalones sucesivos, para descender y estabilizarse para las intensidades más altas.

La figura 3 corresponde a los valores de la microfónica coclear antes de la aplicación del trauma acústico. Pero, para explorar las zonas adyacentes al punto de resonancia de la membrana basilar correspondiente a 2,000 ciclos sobre segundo, también se utilizaron los tonos 1,500 y 2,500. Se observa que al aumentar la intensidad y acumularse los efectos del trauma acústico, los tres tonos explorados disminuyen su respuesta de manera gradual. Aparentemente el daño es mayor en la zona del tono utilizado para traumatizar el órgano de Corti pero si la pérdida para 1,500, 2,000

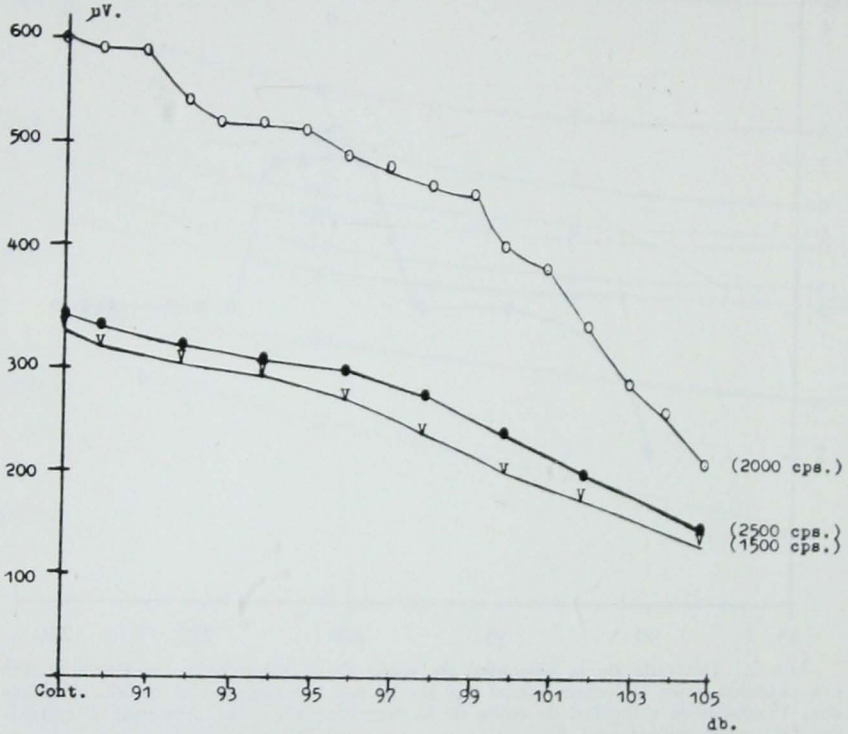

FIG. 3. Efecto comparativo del sonido de 2,000 c/s aplicado durante 30 seg., a distintas intensidades sobre la respuesta del oído a 1,500, 2,000 y 2,500 c/s. Los valores corresponden a la lectura inicial entre las aplicaciones del sonido a 2,000 c/s. Ordenadas: Valor de la microfónica coclear en μv. Abscisas: Intensidad del sonido de 2,000 c/s aplicado.

y 2,500 se calcula como porcentaje de la reducción total con respecto al valor inicial del experimento, se obtiene el resultado consignado en la figura 4. La reducción es mayor en la zona correspondiente al tono utilizado para traumatizar que en las adyacentes de los otros dos tonos explorados.

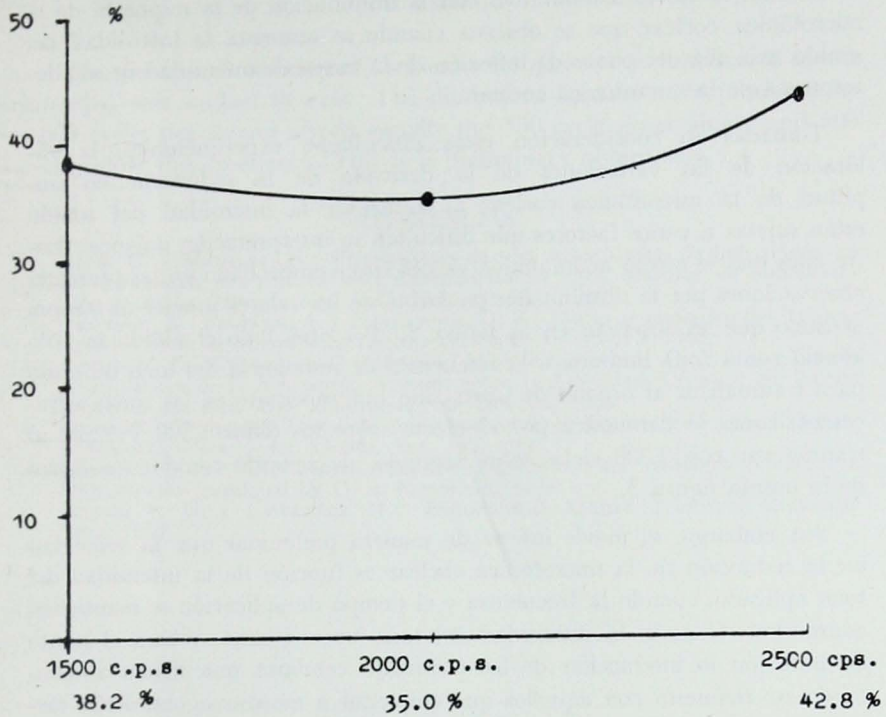

FIG. 4. Efecto de la aplicación del sonido de 2,000 c/s, durante 30 seg., sobre la respuesta del oído a 1,500, 2,000 y 2,500 c/s, en por ciento, obtenido considerando la respuesta al iniciar el experimento como 100% en comparación con la lectura al finalizar el mismo con las frecuencias correspondientes a 80 db. Ordenadas: Unidades de porcentaje. Abscisas: Frecuencias de 1,500, 2,000 y 2,500 c/s. Cifras inferiores las correspondientes al porcentaje.

COMENTARIO

Tanto desde el punto de vista clínico como experimental, se sabe que la intensidad del tono es un factor decisivo para la extensión de la lesión. Esto fue expresado desde Stein (1894) y comprobado por métodos histoquímicos con intensidades de sonidos dosificadas por Beck y Michler (1960). Sin embargo, no es la intensidad el único factor que interviene para determinar la extensión y severidad del daño. El tiempo de exposición y la frecuencia también son importantes. Por estas razones se considera conveniente mantener dos de estas variables fijas para poder estudiar el efecto de la tercera.

Aparentemente es sencillo plantear la situación experimental de esta manera. Pero, el efecto acumulativo descrito en el hombre por Kglin (1960) y para el gato por Deutsch y colaboradores (1966), dificulta estas observaciones tal como se ilustra en la figura 1 de esta comunicación, en la cual

se mezclan el efecto acumulativo con la disminución de la respuesta de la microfónica coclear que se observa cuando se aumenta la intensidad del sonido más allá del punto de inflexión de la curva de intensidad de sonido-respuesta de la microfónica coclear.

Tomadas en consideración estas dificultades experimentales, la valoración de las variaciones de la derivada de la reducción en amplitud de la microfónica coclear al aumentar la intensidad del sonido están sujetas a varios factores que dificultan su interpretación unívoca. Entre ellos está el efecto acumulativo ya descrito, comprobado en las presentes observaciones por la disminución paulatina de los valores previos al trauma acústico que se observan en la figura 3. Por otro lado el sonido no sólo afecta a una zona limitada a la frecuencia de resonancia del tono utilizado para traumatizar al órgano de Corti, sino que repercute en las zonas adyacentes, como se demuestra por el efecto sobre los tonos 1,500 y 2,500 al traumatizar con 2,000 ciclos sobre segundo, de acuerdo con los resultados de la misma figura 3.

Sin embargo, se puede inferir de manera preliminar que la velocidad en la reducción de la microfónica coclear es función de la intensidad del tono aplicado, cuando la frecuencia y el tiempo de aplicación se mantienen constantes. Cuando la intensidad del tono traumatizante rebasa el punto de inflexión la interacción de los elementos celulares que siguen aumentando su respuesta con aquellos que empiezan a mostrar agotamiento metabólico según Wever y Lawrence parece mantenerse constante hasta los 110 decibeles aplicados como intensidad más alta en las presentes observaciones. Por esta razón la derivada puede mantenerse constante dentro de ciertos parámetros, a reserva de aumentar el número de experiencias de este tipo para delimitar el rango dentro del cual se presenta esta constancia de la derivada de la microfónica coclear.

También es interesante hacer notar que la reducción en la amplitud o sea la lesión, producida por 2,000 ciclos sobre segundo afecta en igual proporción a las zonas correspondientes a 500 ciclos por encima y 500 ciclos por debajo de esa frecuencia. Esto significa que lesiona a las células ciliadas colocadas en una superficie de aproximadamente 2 milímetros, correspondiente a 0.5 mm., por encima y 1.5 mm., por debajo de la zona de resonancia de acuerdo con las observaciones de Schulucedit. Esta constituye una observación preliminar, porque es necesario explorar en puntos más alejados de la frecuencia central para tener una imagen completa de la zona capaz de lesionar un tono puro. Además, las diferencias en la reducción total consignadas en la figura 4 corresponden a una observación. Es necesario llevar a cabo un mayor número de observaciones para poder llegar a una conclusión estadísticamente significativa.

SUMMARY

The speed of diminution of cochlear microphonics in function of sound intensity, was studied in cats. The diminution in amplitude produced by 2,000 cycles per second affects equally the 500 cycle zones above, and 500 cycle below this frequency. This is a preliminary observation.

REFERENCIAS

1. BECK, C. y MICHLER, H.: Feinstrukture-lle und histochische Veränderungen an de nstrukturen der cochlea bein meerschweinhen nach dosierter er intongeschallung. *Arch. Ohreu - usw heilk 174:* 496-567, 1960.
2. DEUTSCH, E.; BELTRÁN, A. y HERNÁNDEZ, O. F.: Efecto acumulativo del Trauma Acústico sobre la Microfónica Coclear del Gato. *5:* 213-219, 1966.
3. DEUTSCH, E.; GUERRERO, G.; MOJICA, M. y HERNÁNDEZ, O. F.: Los Efectos Acumulativos de la Sobrecarga Acústica sobre la Actividad Eléctrica del Nervio Auditivo. *An. Soc. Mex. Otorrinolar. 6:* 269-276, 1966.
4. KYLIN, B.: Temporary Threshold Schift and Auditory Trauma Following Exposure Estudy-state Noise). *Act. Otolar. Sup.* 152, 1960.
5. STEIN, S. VAH.: Die Lehren van den Funktionen der einzelnen Theile des Ohrlabrynths translated by C. v. Krzywicki, 1894.
6. WEVER, E. G. y LAWRENCE M.: Physiological Acuties. Princeton University Press. 1954.

ANALES
DE LA SOCIEDAD MEXICANA
DE OTORRINOLARINGOLOGIA
Vol. 12 Nº 5-6. Sept.-Dic. 1969

LA NEUMOTACOGRAFIA EN EL ESTUDIO DE LA VOZ
INFORME PRELIMINAR

ANDRÉS L. DELGADO*
J. GILBERTO SORIANO*
MARIO MIRELES**

Se presenta un método gráfico para el estudio de la función fonatoria, cuya realización modifica en forma mínima a los órganos fonatorios y que se puede realizar en casi todos los individuos. Los resultados de este estudio preliminar son de individuos sanos tanto desde el punto de vista respiratorio como fonatorio. Se presentan casos patológicos sólo para objetivizar las diferencias.

DESDE LA PRIMERA exploración de la laringe practicada por García en 1855, el deseo de los laringólogos y foniatras para abtener pruebas objetivas de las diferentes fases de la voz y el lenguaje ha ocupado capítulos muy extensos e interesantes en la literatura.

La mayor parte de las pruebas han estado en relación con el conocimiento del ciclo vibratorio de las cuerdas vocales, el que ha sido estudiado a través de procedimientos electromiográficos[1] métodos ópticos[2–4] y basándose mediante el análisis de los flujos expiratorios durante la fonación, que a través de procesos más o menos complicados son analizados bajo diferentes puntos de vista (Marey, J. Barel).

El análisis de los tonos vocales y el conocimiento la nota fundamental, aun cuando gran utilidad, es incapaz de proporcionar una información sobre la eficiencia vocal en un sujeto dado.

Von Leaden ha tratado de obtener una cifra representativa de la eficiencia vocal, a través del conocimiento del flujo de aire que es expirado durante la emisión de un fonema, basándose en el hecho de que en individuos respiratoriamente sanos, la producción de un fonema dado tendrá siempre la misma resistencia de los mismos elementos articuladores.

Con objeto de obtener información sobre la eficiencia vocal del individuo, iniciamos el estudio de dos grupos de personas, uno sano y otro con anormalidades fonatorias.

* Del Servicio de O. R. L. del Hospital General del C. M. N. del I.M.S.S.
** Del Servicio de Hemodinámica del Hospital General del C. M. N. del I.M.S.S.

La información obtenida, es en nuestro concepto de la más interesante y las posibilidades, para el uso de esta prueba son múltiples.

En este trabajo se hace una comunicación preliminar sobre dichos resultados.

Material y método

Se tomó un grupo de 30 sujetos revisados en el servicio de Otorrinolaringología del Hospital General del C.M.N. del I.M.S.S., cuyos padecimientos, no lesionaban el aparato fonatorio y que fueron asintomáticos desde el punto de vista respiratorio y cuyas edades oscilaron de 13 a 74 años.

Los individuos emitieron fonemas y sílabas a través de una mascarilla, aplicada sobre nariz y boca, la cual estaba conectada con un neumotacógrafo tipo Fleich. Los cambios de presión producidos en el neumotacógrafo, fueron recibidos por un transductor de presión, y analizado por un polígrafo construido por Electronic for Medicine.

El material fonético, estuvo constituido por la emisión de las 5 vocales y sílabas que fonéticamente representan las consonantes del alfabeto (B, C, D, etc.). Al paciente cómodamente sentado se le colocó la mascarilla, sostenida por un cabezal sin ejercer presión, se permitió la respiración a través de la mascarilla desconectada y se instruyó al paciente para que repitiera cada una de las letras del alfabeto.

Resultados

Una vez sistematizadas las condiciones de prueba se obtuvieron 1,260 gráficas de los diferentes fonemas que nosotros llamamos fononeumotacogramas. Las gráficas obtenidas para cada consonante fueron prácticamente iguales cada vez que dicha sílaba se repetía, independientemente del individuo que las pronunciaba, lo que nos permitió hacer una representación gráfica de cada sílaba en función del flujo del aire expirado. Las variaciones individuales siempre presentes, no son tan características, como en otros métodos (Tarneaud y S. Borel).[4]

Los neumotacogramas obtenidos con las 5 vocales fueron muy semejantes entre sí, con ciertos caracteres de individualidad para cada sujeto.

Comentario

La neumotacografía, es una prueba fácil de llevar a cabo en casi todos los pacientes, ninguno de nuestros casos presentó objeciones o tuvo dificultades para realizarla. Valora la función y la articulación produce alteraciones mínimas y constantes de la anatomía de los órganos por explorar.

La cuantificación del flujo y de la presión hacen posible la obtención

de una cifra, que comparada con las cifras de otros individuos y mediante un estudio estadístico, puede indicarnos la eficiencia de la función fonatoria de un individuo dado, lo que será motivo de una nueva publicación.

Las desviaciones del patrón general normal de las sílabas representativas de las consonantes, permite desde ahora inferir patología a diferentes niveles como en los casos de las incoordinaciones neumofónicas, procesos tumorales, paresias y parálisis de cuerdas vocales.

Igualmente la apreciación del curso de un tratamiento quirúrgico o rehabilitatorio, puede ser cuantificado objetivamente mediante la comparación de varios neumotacogramas hechos en el curso del tratamiento.

Dentro de la morfología neumotacográfica propia de cada consonante existen similitudes que deben ayudar a la obtención de una clasificación fonética objetiva.

SUMMARY

A graphic method for the study of phonatory function, is presented; it alters minimally the phonation organs and can be done in most subjects. The results of this preliminary report are fron healthy individuals. The pathologic data are presented for comparison.

REFERENCIAS

1. FAABORG-ANDERSON, E.: Electromyiographic investigation of intrinsec laryngel muscles in humans. *Acta Physiol. Scand.* 41 Suppl. 140, 1957.
2. TIMOKE, R. LEADEN VON H. y MOORE P.: Laryngeal vibrations: Measurements of glottic wave. Part I. The normal vibratory cicle. *A.M.A. Arch. Otolaryng. 68:* 19, 1958.
3. TIMOKE, R. LEADEN VON H. y MOORE P.: Laryngeal vibrations. Measurements of the glottic wave. Part II. Physiologic variations. *A.M.A. Arch. Otolaryng. 69:* 438, 1959.
4. SONESSON, B.: On the anatomy and vibratory pattern of the human vocal cords. *Acta Otolaryng. Scand.* Suppl. 156, 1960.

ANALES
DE LA SOCIEDAD MEXICANA
DE OTORRINOLARINGOLOGIA
Vol. 12 Nº 5-6. Sept.-Dic. 1969

EXPERIENCIAS INICIALES CON TRABAJADORES SUJETOS A RUIDO DE ALTA INTENSIDAD

ERNESTO DEUTSCH*

La lesión difusa no debe buscarse en el mecanismo generador de la microfónica coclear ni en la neurona, sino en el mecanismo generador del potencial de acción que tiene como primer paso los procesos fisiológicos localizados en la base de las células ciliadas.

EL PROPÓSITO de este trabajo es de presentar la información obtenida del estudio médico de una población de trabajadores sujetos a ruido de alta intensidad durante el desempeño de sus labores y tratar de correlacionar los hallazgos con las características del sonido que presentan las máquinas que utilizan, así como la evidencia histológica y fisiológica pertinente al tipo de lesión que nos ocupa.

MATERIAL Y MÉTODO

Se obtuvo la historia clínica y los resultados del examen audiológico de 50 obreros de una fábrica de herramientas. Para la historia clínica se procedió con el esquema habitual de antecedentes familiares y personales, interrogatorio por aparatos y sistemas, exploración otorrinolaringológica y estudio audiológico con tonos puros y logoaudiometría.

La fábrica donde desempeñan sus labores consta de una nave de 60 × 48 m., con piso, techo y paredes de concreto, con una serie de canceles en la parte central de 2½ m. de altura de estructura metálica y vidrio. Las diferentes máquinas están adecuadamente cimentadas de acuerdo con las características de funcionamiento de cada una, con la idea de evitar la transmisión de vibraciones.

La determinación del ruido se llevó a cabo con un medidor del nivel sonoro, General radio 1566-A con las clásicas escalas A, B y C., con un micrófono interconstruido que tiene una respuesta plana de 20 ciclos a 10 kilociclos. Para obtener el espectro de frecuencias del ruido ambiente, así

* Miembro del Cuerpo Médico del Hospital Americano Británico Cowdray.

como el producido por cada una de las máquinas, se utilizó un analizador de onda General radio 1564-A, determinando cada una de las frecuencias con un filtro que abarca un décimo de octava. Las medidas se hicieron para cada una de las principales máquinas productoras de ruido bajo condiciones habituales de trabajo y con la fábrica en silencio para saber cuáles máquinas tienen un nivel sonoro por encima del ruido ambiente y en qué frecuencias.

Según el funcionamiento de la maquinaria, se vio la necesidad de evaluar las características del ruido de impacto que producen. Para ello se utilizó un osciloscopio Tektronix 323 con escalas de tiempo y voltaje calibradas. Tanto el analizador de onda como el osciloscopio fueron alimentados con la señal producida por el micrófono del medidor del nivel sonoro, lo que impone a los resultados una limitación por las características de respuesta de frecuencia del mismo.

Resultados

a) Características del ruido ambiente. Se determinó el nivel de presión sonora de una manera geométrica basándose en la presencia de columnas especiales entre sí 2 m. Cada 4 columnas delimitan un área de 144 m.^{2}, cuyo nivel de ruido corresponde al promedio de las cuatro lecturas obtenidas con el medidor de nivel sonoro en escala C y en cada una de las columnas. Se ilustran los promedios obtenidos con este procedimiento. Salta a la vista que hay 2 zonas que funcionan como fuentes importantes, una corresponde a los martillos y la otra a las calderas, siendo la principal la primera.

El espectro de frecuencia del ruido ambiente se ilustra con la figura 2 en la cual se observa que las tres escalas del medidor de nivel sonoro dan una lectura de 101 decibeles y que las frecuencias que contribuyen principalmente corresponden a 25 ciclos por segundo y a la banda comprendida entre 250 a 4,000 ciclos por segundo.

La reverberación fue medida en dos puntos diferentes que corresponden a la parte más alta y la parte más baja del techo. Para la parte más alta, el sonido producido al golpear con un martillo una estructura metálica muestra que medido en la fuente se prolonga durante 150 milisegundos y alejado de la misma, 1.2 segundos. El mismo procedimiento llevado a cabo en la parte baja evidencia un sonido en la fuente productora de un décimo de segundo y alejado del mismo de 3 décimos de segundo. Por lo tanto, la reverberación prolonga la duración del sonido de 3 a 8 veces, lo que equivale a un aumento máximo de 100 a 127 decibeles aproximadamente.

b) Ruido producido por máquinas. Como es evidente a través del estudio anterior, la fuente productora más intensa de sonido corresponde a los martillos.

El impacto producido por el golpe del martillo sobre la forja 720 veces por minuto tiene un tiempo de elevación de 2 milisegundos y de caída 30 milisegundos lo que da una pendiente para su producción de 56 decibeles por milisegundo y de extinción de 3.8 decibeles por milisegundo con un intervalo entre golpes de 80 milisegundos.

La secadora produce un nivel sonoro de un espectro de frecuencias. Su contribución al ruido ambiente es prácticamente nula, e inclusive muestra una intensidad menor a partir de 250 ciclos. Esto se debe a la interposición de los canceles antes mencionados entre la zona de martillos y la secadora.

La contribución de la lavadora de arena al ruido ambiente es principalmente en las frecuencias altas, cuando la medida se llevó a cabo durante el proceso de lavado, porque el resto del tiempo está prácticamente debajo del nivel ambiente.

Por último, la cortadora de caras que imprime los dientes de las limas no está por encima del ruido ambiente pero contribuye al mismo, principalmente en la banda de 250 a 2,000 ciclos por segundo. En este caso la gráfica muestra menos variación en cada frecuencia debido a que no hay ruido de impacto sino que éste es continuo.

c) Resultados del examen médico. Los antecedentes familiares y personales recabados de los 50 obreros no son fundamentales para la interpretación de los datos de trauma acústico con excepción de los referentes a su edad y antecedentes de trabajo en ambiente ruidoso. Asimismo, el interrogatorio es poco valioso por la tendencia a la ocultación de datos.

La distribución de edades se encuentra ilustrada en la tabla I. Los antecedentes de trabajo están en la tabla II. A la izquierda del tipo de antecedentes está indicado el nivel de ruido estimado de acuerdo con las características de su trabajo previo. Se observa que la tabla está cargada hacia los ambientes de trabajo más ruidosos y a las estancias prolongadas bajo estas condiciones laborales.

Los datos de exploración otorrinolaringológicos tampoco son relevantes. Los resultados audiológicos se encuentran resumidos en la tabla III. Llaman la atención que de un total de 100 oídos examinados solamente 35 son normales de los cuales 26 corresponden a 13 trabajadores y 9 son concomitantes con una lesión contralateral. Es importante mencionar que los datos logoaudiométricos evidencian una cortipatía incipiente unilateral en 13 oídos de los cuales debe descartarse uno por corresponder a una hipoacusia neurosensorial bilateral de origen no traumático a lo cual deben agregarse 2 más correspondientes a una cortipatía incipiente bilateral y un caso de cortipatía con audiometría normal a tonos puros haciendo un total de 15 oídos. Contrasta lo anterior con los 7 oídos que padecen cortipatía declarada.

Comentario

Por el momento todas las estimaciones de nivel de sonido que son capaces de producir lesión auditiva son tentativas. Se han descrito un innumerable número de condiciones de trabajo bajo las cuales es posible detectar lesiones auditivas por trauma acústico, pero las características de frecuencia intensidad y tiempo de exposición son variables. Inclusive, en casos individuales la interacción con hipoacusias neurosensoriales de diversa etiología es discutible, así como la acción protectora de una hipoacusia conductiva. Este cuadro se vuelve más confuso aún con la numeración de los factores predisponentes tales como el trauma craneoencefálico y el imprevisible factor de la susceptibilidad individual. La legislación en este sentido es muy amplia ya que el Nuevo Reglamento de Higiene del Trabajo publicado en el Diario Oficial el 13 de febrero de 1946, en su artículo 40 especifica que se debe proteger a los obreros cuando la intensidad del ruido exceda de 100 decibeles si es continuo y de 80 si es intermitente. Ante esta amplitud de criterio y con la variabilidad brevemente expuesta al principio, lo más conveniente es el estudio de las condiciones de trabajo y de los aspectos médicos en cada caso en particular.

La evidencia experimental en animales sugiere que la intensidad lesionante a una frecuencia dada está cerca del punto de inflexión de la gráfica de la microfónica coclear con respecto al nivel de producción sonora que la produce, que en el gato para 2,000 ciclos está de manera sistemática alrededor de 90 decibeles.

En el material analizado en el presente trabajo existe evidencia de lesión por trauma acústico en el 66 por ciento de los oídos, sin poder precisar si este daño es permanente o reversible, característica que sólo podrá precisarse a través de las revisiones periódicas programadas, sin embargo, es evidente que los niveles de intensidad sonora estudiados exceden en varias frecuencias niveles que pueden considerarse como seguros.

El criterio utilizado para clasificar el trauma acústico es el siguiente:

Tipo I. Lesión exclusiva de la frecuencia 4,000 ciclos por segundo independientemente de su nivel.

Tipo II. Lesión de la frecuencia 4,000 ciclos por segundo y una de las frecuencias vecinas que generalmente es 8,000 ciclos por segundo.

Tipo III. Lesión en las frecuencias 2,000, 4,000 y 8,000 ciclos por segundo.

Tipo IV. Lesión de 4 frecuencias que son 1,000 2,000, 4,000 y 8,000 ciclos por segundo.

Evidentemente esta clasificación da un criterio evolutivo de la hipoacusia producida por el ruido de alta intensidad, criterio que se ve complicado por la presencia de cortipatía incipiente y cortipatía declarada, así como la presencia de 3 oídos que son normales en la prueba de tonos puros y cuya

única manifestación de patología es la presencia de reclutamiento.

Mucho se ha publicado acerca de la susceptibilidad individual cuya demostración unívoca de interés desde el punto de vista preventivo. Casi todas las pruebas están basadas en un desplazamiento temporal del umbral en la audiometría tonal utilizando tonos puros o ruido blanco. Los resultados hasta el momento son estadísticamente poco significativos y su correlación con estudios longitudinales no existe. Por lo tanto, y ante la posibilidad de que la prueba misma sea lesiva, no se aplica en el presente estudio, ya que la mejor prueba de susceptibilidad es la exposición al ruido producido en el ambiente de trabajo.

El estudio audiológico del grupo de 50 trabajadores indica que existen 2 tipos de lesión. Uno de ellos circunscrita a la frecuencia de 4,000 ciclos por segundo en el 35 por ciento de los oídos, que abarca las frecuencias vecinas en el 10 por ciento. La otra lesión es difusa que se manifiesta por cortipatía incipiente en 14 oídos y cortipatía declarada en 7 por ciento. Se considera esta lesión difusa por dificultar la comprensión del lenguaje a intensidades sonoras altas, en el sobreentendido de que las palabras utilizadas tienen una mezcla de frecuencias. En el futuro será conveniente saber si los monosilábicos no captados tienen una distribución sistemática de frecuencias sobre todo de 1,000 ciclos sobre segundo en adelante.

La evidencia histológica que apoya la presencia de estos dos tipos de lesiones existe en los trabajos de Beck, Mizukoshi y colaboradores, Savin y Deutsch, Beagley y Vosteen, quienes han encontrado modificaciones de los núcleos de las células ciliadas, principalmente en el sitio de la frecuencia predominante en los animales sacrificados inmediatamente después del trauma acústico. Sin embargo, en los animales sacrificados tiempo después de ser sometidos a trauma acústico, existen lesiones en otras zonas lo que ha sido interpretado como una sobrecarga metabólica que originó cambios morfológicos a largo plazo. Este hecho ya fue apuntado por Eldredge y colaboradores que encontraron que la correlación entre la lesión y los pontenciales cocleares se confirman para las áreas más dañadas, correlación que no existe en otras zonas que muestran pocos cambios. Se puede pensar de esta manera que la lesión circunscrita se debe a un efecto mecánico y metabólico del ruido de alta intensidad y que el efecto difuso se debe únicamente a una demanda metabólica que está más allá de la capacidad regenerativa instantánea de la célula ciliada.

La evidencia fisiológica se ha referido principalmente a la susceptibilidad de la microfónica coclear pero ha sido demostrado por Deutsch y Hernández Orozco que el potencial de acción del nervio auditivo es más lábil que la microfónica cuando la cóclea es expuesta a niveles sonoros intensos. Por otro lado, Beagley ha demostrado que las fibras aferentes del octavo par craneal no muestran modificaciones debidas al trauma acústico. Por lo tanto, la lesión difusa no debe buscarse en el mecanismo generador de la

microfónica coclear ni en la neurona, sino en el mecanismo generador del potencial de acción que tiene como primer paso los procesos fisiológicos localizados en la base de las células ciliadas.

En los casos estudiados en el presente trabajo la causa de la lesión difusa es evidente, ya que el análisis de frecuencia de las máquinas muestra en la banda de 500 a 4,000 ciclos por segundo, niveles sonoros que están dentro de las intensidades consideradas como lesionantes. Esta lesión difusa se manifiesta por reclutamiento, el cual parece corresponder principalmente a un factor metabólico de sobrecarga de la célula ciliada del órgano de Corti.

SUMMARY

The diffuse lesion seems not to be found in the generator mechanism of cochlear microphonics, nor in the neurone, but in the generator mechanism of action potential whose first steps are the physiologic processes at the base of the ciliary cells.

ANALES
DE LA SOCIEDAD MEXICANA
DE OTORRINOLARINGOLOGIA
Vol. 12 Nº 5-6. Sept.-Dic. 1969

NEUROTOMIA DE LA CUERDA DEL TIMPANO PARA EL TRATAMIENTO DE LA PARALISIS DEL NERVIO FACIAL DE BELL

Análisis de 20 casos

Mariano Hernández Goribar.
Carlos Valenzuela Ezquerro

Se presenta una técnica de neurotomía de la cuerda del tímpanc para el tratamiento de la parálisis facial de Bell; se trata de un procedimiento relativamente sencillo que puede tener lugar antes de practicar la descompresión del nervio facial.

El objeto del presente trabajo es exponer nuestra experiencia en 20 casos de parálisis facial de Bell, tratadas por medio de neurotomía de la cuerda del tímpano, basado en los trabajos de los doctores Irving M. Blatt y James A. Freeman de la Universidad de New Orleans Lousiana, en la que demuestran que la parálisis facial de Bell es debida a una infección viral de la cuerda del tímpano que produce edema de la misma y al introducirse al acueducto de Falopio, dicho edema comprime el tronco del nervio facial dentro del acueducto lo que originaría la parálisis. Ellos demostraron por medio de microscopia electrónica la presencia de los virus en la cuerda del tímpano.

Material y método

El material de este trabajo está basado en 20 casos con parálisis facial de Bell.

De éstos 8 fueron varones (40%) y 12 fueron mujeres (60%). La edad de los pacientes quedó comprendida entre el año y los 68 años, como se muestra en el cuadro 1.

En este grupo de enfermos, 14 era la primera vez que sufrían de parálisis facial de Bell (70%) y en 6 casos se trató de una parálisis recurrencial del mismo lado (30%).

Los pacientes fueron llevados a la sala de operaciones tan pronto como

se hacía el diagnóstico de parálisis facial de Bell, el tiempo varió de 24 horas a 45 días de haberse instalado la patología.

A excepción del paciente de un año de edad en que se practicó la neurotomía con anestesia general, en los 19 restantes se hizo con anestesia local. La cuerda del tímpano se abordó por medio de una incisión endomeatal utilizando la misma vía que se usa para estapedectomía, después de haber separado la cuerda de su surco timpánico se practicó en todos los casos neurectomía de un pequeño fragmento de cuerda, con el objeto de poder estudiar en anatomía patológica todas las cuerdas del tímpano extraidas. A ningún paciente se le administró en el postoperatorio inmediato o tardío prescripción médica alguna, ni tampoco fisioterapia.

Hallazgos

De los 20 casos operados se encontró la cuerda del tímpano aumentada en su grosor, bajo visión del microscopio otológico a 16 diámetros en 18 pacientes (90%), en los dos restantes el aspecto de la cuerda del tímpano era normal.

Diecinueve cuerdas del tímpano fueron enviadas al Departamento de Anatomía Patológica del Hospital de La Raza. De este material preparado 10 estudios (52.10%), presentaron fibrosis peri y endoneural, edema, pérdida de mielina y células inflamatorias; en los 9 restantes no se informaron cambios patológicos significativos.

Un caso de nuestro análisis fue preparado para visión en microscopia electrónica y el resultado fue "Numerosas células de Schwann con vaina de mielina intacta apareciendo en el citoplasma de algunas de ellas cuerpos osmofílicos. En múltiples cortes examinados no se encontraron partículas virales".

Resultados

Se operaron de neurotomía de la cuerda del tímpano 20 pacientes con parálisis facial de Bell. Diez de ellos con buenos resultados (50%) y los otros diez con resultados inciertos (50%). Estos no coinciden con lo informado por los doctores Blatt y Freeman, los que presentan un 90% de buenos resultados. Dentro del primer grupo la mejoría se empezó a notar en un lapso que varió de las 3 primeras horas del postoperatorio, hasta los ocho días después de operado.

Entre los seis pacientes que presentamos con parálisis del facial recurrencial, 4 de ellos encontraron mejoría con la neurotomía de la cuerda del tímpano, lo que corresponde al 66.66%.

De los diez pacientes considerados como éxitos, es decir, que su recuperación fue total, se les hizo la operación dentro de los primeros cuatro días de haberse instalado la parálisis.

Conclusiones

La parálisis facial de Bell es debida a una infección viral de la cuerda del tímpano lo que corroboraron en microscopia electrónica. En un solo caso estudiado en microscopia electrónica en nuestro análisis, no pudimos hacer la misma corroboración, lo que no invalida lo encontrado por los autores.

La neurotomía de la cuerda del tímpano es un procedimiento sencillo, sin mayores riesgos en manos entrenadas, que podría el especialista en otorrinolaringología hacer antes de practicar la descompresión del nervio facial.

Según los autores de la Universidad de Lousiana la neurotomía de la cuerda del tímpano parece eliminar la posibilidad de una parálisis facial de Bell recurrencial en el mismo lado.

La cuerda del tímpano se encontró engrosada en su diámetro en 18 de los 20 pacientes de nuestro análisis, lo que equivale a un 90% de los casos.

Ya que sólo encontraron mejoría completa los pacientes que se operaron antes del cuarto día de instalada la parálisis, es básico intervenir lo antes posible, después de elaborar el diagnóstico.

Corolario

Presentamos un tratamiento quirúrgico eficaz en nuestro medio en el 50% de los casos para la parálisis facial de Bell, consideramos éste, una arma terapéutica destinada exclusivamente al otorrinolaringólogo, cuyo riesgo quirúrgico es mínimo y que en el peor de los casos podría ser un paso previo a la descompresión del nervio facial.

Summary

A technique of neurotomy of the tympanic chord for the treatment of Bell's facial paralisis; is presented; it is a relatively simple procedure that can be performed before practicing decompression of the facial nerve.

ANALES
DE LA SOCIEDAD MEXICANA
DE OTORRINOLARINGOLOGIA
Vol. 12 Nº 5-6. Sept.-Dic. 1969

DIAGNOSTICO DE LOS TUMORES MALIGNOS DE LAS FOSAS NASALES Y CAVIDADES ACCESORIAS

JUAN ANDRADE P.*
MIGUEL DE LOS SANTOS**
ESPERANZA DE LIZARDI***

Los tumores malignos de las fosas nasales y senos son asintomáticos al comienzo. La biopsia es el método de exploración más adecuado para el diagnóstico; es un procedimiento sencillo, que rara vez produce hemorragia.

LOS TUMORES MALIGNOS al nivel de las fosas nasales y cavidades accesorias, generalmente son asintomáticos en su comienzo, se manifiestan tardíamente por sintomatología muy variada que dependen del sitio de implantación, y comprende signos subjetivos, objetivos, funcionales y generales.

Tenemos dos medios con que contamos para explorar las fosas nasales y sus cavidades accesorias: Métodos de exploración indirecta y directa, ésta nos muestra los signos objetivos.

EXPLORACIÓN INDIRECTA

Esta exploración comprende el interrogatorio, los síntomas y signos generales, los síntomas subjetivos y los signos funcionales.

A. *Interrogatorio.* La base del interrogatorio es fundamental, haciendo hincapié en la evolución de la enfermedad, con todos los datos que nos proporcione el paciente, como ardor, dolor, obstrucción nasal y deformaciones exteriores. En el caso de existir, la consulta previa con algún médico, el tratamiento efectuado por éste. En los antecedentes personales es de importancia el sexo, edad, actividad o profesión; teniendo que sr anotados los antecedentes patológicos tanto locales como los generales. Es de sumo interés en los casos de neoplasias los antecedentes familiares.

* Médico Adscrito por oposición del Hospital General de la S. S. A. México 7, D. F.
** Médico externo del mismo hospital.
*** Médico externo del mismo hospital.

Ahora!

Binotal®

CAPSULAS

de

500 mg



- AMPLIO ESPECTRO
- EFECTO BACTERICIDA
- ATOXICO
- BUENA TOLERANCIA
- MAYOR SEGURIDAD

BAYER

Frasco con 8 cápsulas

Regs. Nos. 62429, 68126 y 63664 S.S.A. P. Méd. 10005/68 S.S.A. Literatura exclusiva para médicos Su venta requiere receta médica. ® Marca Registrada

1o.—No existe en el mercado penicilina que no ofrezca peligro. 2o.—La sensibilidad de cada persona al medicamento es el factor desencadenante de reacciones alérgicas leves o graves. 3o.—La penicilina, siendo inofensiva para la mayoría de los pacientes, en otros resulta altamente perjudicial, por lo que, solamente el médico, basándose en su experiencia y en las reacciones anteriores de las personas por el uso del medicamento, determinará si debe o no ser usado. 4o.—La penicilina es un medicamento útil dentro de la terapéutica actual y su prescripción y su uso quedará bajo la estricta responsabilidad del médico. 5o.—En el caso de que se presenten accidentes por penicilina, se recomienda la aplicación inmediata de adrenalina al mismo, por la vía intramuscular. Podrán utilizarse asimismo otros recursos, cuando el médico así lo estime pertinente tales como, antihistamínicos esteroides y otros.

antibió..co oral
prevalentemente bactericida de
administración cada 12 - 24 horas

nueva estructura química

nueva farmacodinamia

nuevas posibilidades terapéuticas:

amplias indicaciones prácticas
penetra y actúa con altos niveles hísticos y humorales
se elimina biológicamente activo
supera los problemas de la penicilinasa y de la resistencia cruzada de las penicilinas naturales o sintéticas

amplia y reciente bibliografía a disposición de los profesionales interesados

RIFADIN

rifampicina

Lepetit

PRESENTACION

Caja con 6 cápsulas de 300 mg.
Caja con 6 cápsulas de 150 mg.
Frasco suspensión de 60 ml. al 2 %

SU VENTA REQUIERE RECETA MEDICA
LITERATURA EXCLUSIVA PARA MEDICOS

REGS. NOS. 69441. 70964 S.S.A.
P. MED. 1212 /69