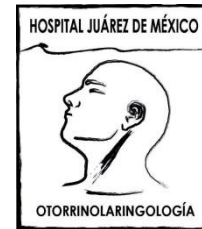




## HOSPITAL JUÁREZ DE MÉXICO

### CASO CLINICO



Paciente masculino de 20 años de edad, residente del D.F. , estudiante, instructor de artes marciales, estado civil soltero, heterosexual, quien cuenta con los siguientes antecedentes:

AHF: Interrogados y negados

APNP: Niega tabaquismo, alcoholismo, adecuados hábitos higiénico dietéticos, zoonosis y promiscuidad negativa.

APP: Antecedente de Varicela a los 6 años, sin complicaciones, resto interrogados y negados.

PA: Lo inicia hace un mes previo a su ingreso posterior a cuadro de IVRAS, con presencia de ataque al estado general , rinorrea anterior bilateral hialina, agregándose dos semanas previas a su ingreso , dolor retrocular unilateral izquierdo, de tipo punzante intermitente así como sensación de opresión facial bilateral de predominio izquierdo. Se agrega una semana posterior aumento de volumen en región supraciliar izquierda, además de mareo intenso, incapacitante, así como diplopía intermitente.

A la exploración física a su ingreso se encuentra paciente consiente, orientado con Glasgow de 15, tranquilo, cooperador, ojo izquierdo con proptosis, reflejos fotomotores presentes de forma bilateral, limitación de los movimientos del recto superior y recto lateral , aumento de volumen en región supraciliar y parpado superior izquierdo, fluctuante, con aumento de temperatura local, piel brillante y eritematosa , doloroso a la palpación. Otoscopia sin alteraciones. Nariz con pirámide nasal central dorso con giba osteocartilaginosa, punta mal definida, base normal, ángulo nasolabial menor de 90 grados, a la rinoscopia anterior, septum con espolón en área IV a la izquierda contactante con pared lateral, mucosa eritematosa, no se observa descarga por meatos medios. Cavidad oral con amígdalas GII, sin presencia de descarga posterior activa, discreta hiperemia en orofaringe. Kerning y Brudzinsky negativos, sin más datos patológicos que comentar durante la exploración neurológica.

Estudios paraclínicos y protocolo de manejo se discutirá durante la sesión.



Tlacotalpan No. 51  
Col. Cuauhtémoc

Estacionamiento  
Público y del  
Hospital

INSURGENTES SUR

TLACOTALPAN

TLAXCALA

TEPIC

CHILPANCINGO



EJE 3 SUR (AVE. BAJA CALIFORNIA)